



**UNIVERSIDADE FEDERAL DO OESTE DO PARÁ
INSTITUTO DE BIODIVERSIDADE E FLORESTAS
CURSO DE BACHARELADO EM ZOOTECNIA**



Docente: Gessiane Pereira da Silva

Monitoras: Alice Mota dos Santos

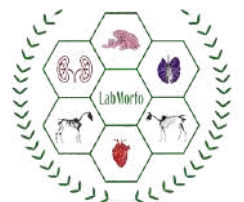Ana Luiza Siqueira Pereira

Ana Melissa Marinho do Amaral

Emanuele Rocha Pereira



**Santarém - Pa
2025**



Dados Internacionais de Catalogação-na-Publicação (CIP)
Sistema Integrado de Bibliotecas – SIBI/Ufopa

S586a Silva, Gessiane Pereira da
Anatomia dos animais domésticos, I [livro eletrônico]./ Gessiane Pereira da Silva, Alice Mota dos Santos, Ana Luiza Siqueira Pereira, Ana Melissa Marinho do Amaral e Emanuele Rocha Pereira. – Santarém, Pará: Ufopa, 2025.
90 p.: il.
Bibliografias.

Disponível em: <https://repositorio.ufopa.edu.br/jspui/>
ISBN: 978-65-83897-06-0

Este material didático foi desenvolvido durante a disciplina de Anatomia dos Animais Domésticos I, do curso de Bacharelado em Zootecnia da Universidade Federal do Oeste do Pará - Ufopa, Instituto de Biodiversidade e Florestas – IBEF, sob orientação da Docente da disciplina.

1. Animais domésticos-anatomia. 2. Anatomia animal. 3. Veterinária. I. Santos, Alice Mota dos Santos. II. Pereira, Ana Luiza Siqueira. III. Amaral, Ana Melissa Marinho do. IV. Pereira, Emanuele Rocha. V. Título.

CDD: 23 ed. 636.0896

Bibliotecária - Documentalista: Renata Ferreira – CRB/2 1440



SUMÁRIO

- 4 INTRODUÇÃO À ANATOMIA
- 5 PLANOS ANATÔMICOS
- 5 EIXOS ANATÔMICOS
- 10 OSTEOLOGIA
- 44 SISTEMA DIGESTÓRIO
- 67 SISTEMA REPRODUTOR

APRESENTAÇÃO

Este material didático foi desenvolvido pelas discentes monitoras de Anatomia dos Animais Domésticos I, do curso de Bacharelado em Zootecnia da Universidade Federal do Oeste do Pará - UFOPA, sob supervisão da docente responsável pela disciplina. O objetivo é auxiliar os estudantes que estejam cursando a disciplina, principalmente durante as aulas práticas. Ressaltamos que este material não exclui a necessidade de consultar a literatura consolidada e suas revisões, tais como os livros atlas, bem como os artigos mais recentes. Nem tampouco, substitui as aulas em sala e suas atividades complementares. Esperamos que os discentes aproveitem ao máximo o conteúdo e fiquem a vontade para entrar em contato, caso tenham alguma recomendação ou sugestão para melhoria.

INTRODUÇÃO À ANATOMIA

A anatomia animal é o estudo da estrutura e organização da estrutura corporal dos animais. Ela examina como os diferentes órgãos, tecidos e sistemas se inter-relacionam e funcionam em conjunto para sustentar a vida. Esse campo da biologia é fundamental para entender como os animais se desenvolvem, funcionam e respondem a diferentes condições e estímulos.

NA ZOOTECNIA:

Na zootecnia, o conhecimento da anatomia animal é essencial para otimizar a criação e melhorar a saúde, produtividade e bem-estar dos animais.

DIVISÕES DA ANATOMIA ANIMAL:

Anatomia Macroscópica:

- *Anatomia Regional*: Estuda a organização e estruturas de regiões específicas do corpo.
- *Anatomia Sistêmica*: Analisa os sistemas do corpo, como esquelético e digestivo.

Anatomia Microscópica:

- *Histologia*: Examina os tecidos em nível celular.
- *Citoquímica*: Investiga a composição química das células e tecidos.

Anatomia Desenvolvemental:

Estuda o desenvolvimento dos organismos desde a fertilização até a maturidade.

Anatomia Comparada: Compara a anatomia de diferentes espécies para entender semelhanças e diferenças evolutivas.

Anatomia Funcional: Explora como a estrutura dos órgãos e sistemas está relacionada às suas funções.

Anatomia Patológica: Foca nas alterações estruturais causadas por doenças.

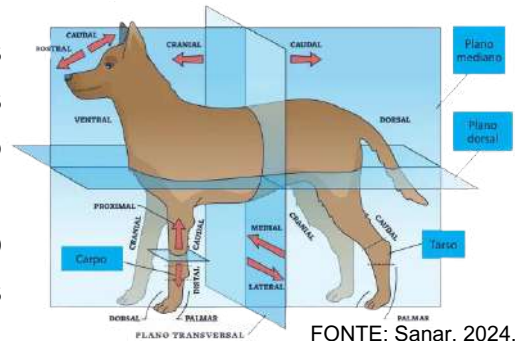
Anatomia Seccional: Examina as estruturas internas do corpo em cortes ou seções realizadas em planos específicos (sagital, coronal, transversal).

Nesta apostila, abordaremos apenas a anatomia regional, sistêmica e seccional.

ANATOMIA SECCIONAL

planos anatômicos

A anatomia seccional analisa as estruturas internas do corpo por meio de cortes em planos anatômicos específicos: **Plano Sagital**; **Plano Frontal** (ou Coronal); **Plano Transversal** (ou Axial). Esses planos permitem a visualização detalhada das relações e organização das estruturas internas.



FONTE: Sanar, 2024.

PLANO SAGITAL:

O plano sagital divide o corpo em partes direita e esquerda.

Plano Sagital Mediano: É o plano vertical central que passa pela linha média do corpo, dividindo-o em duas metades iguais.

Planos Sagitais Parciais: Cortes verticais paralelos ao plano mediano, que dividem o corpo em partes direita e esquerda, mas não necessariamente iguais.

Esse plano permite a visualização de estruturas internas em cortes verticais longitudinais.

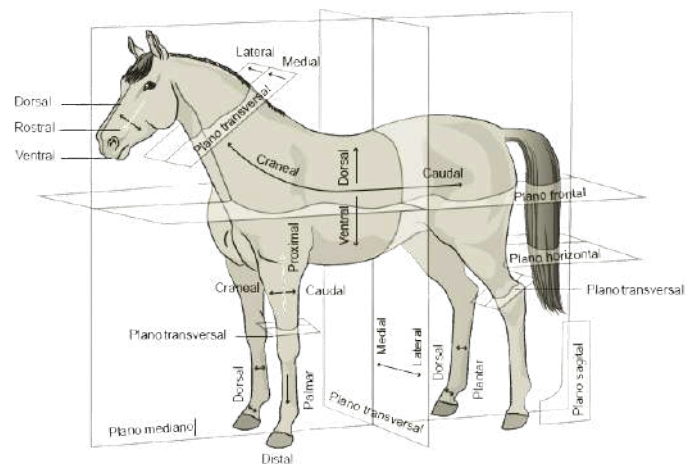
PLANO TRANVERSAL

Divide o corpo em partes superior (cranial) e inferior (caudal). É um plano horizontal perpendicular aos planos sagital e frontal. Esse plano permite a visualização das estruturas internas em cortes horizontais, mostrando uma seção cruzada do corpo.

PLANO DORSAL:

Deslizamento dos eixos craniocaudal e laterolateral;

- Secção perpendicular aos planos mediano e transversal;
- Divide em porções dorsal e ventral;
- Termo pode ser denominado plano longitudinal ou horizontal.



FONTE: Infoanimal, 2024.

ANATOMIA SECCIONAL

eixos dos planos anatômicos

EIXOS ANATÔMICOS

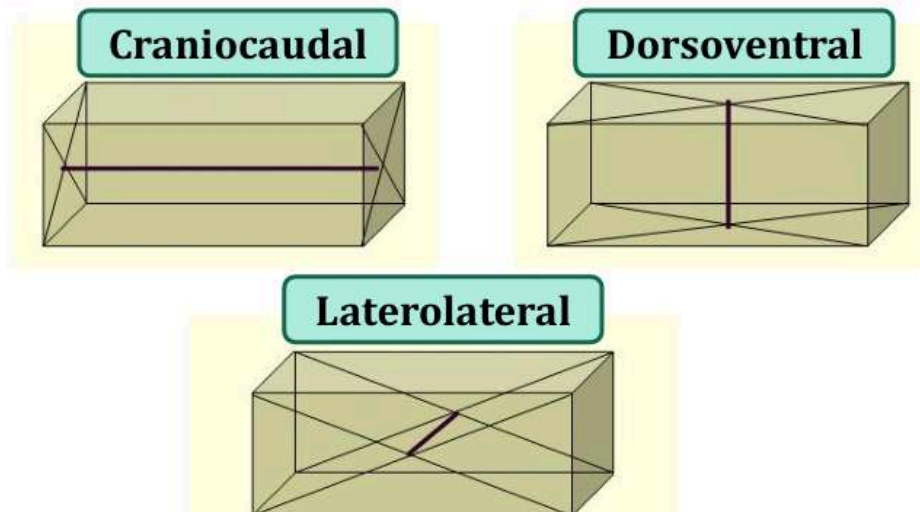
Os eixos anatômicos são linhas imaginárias que ajudam a descrever a orientação e os movimentos do corpo em relação a diferentes planos. Eles são fundamentais para a compreensão da anatomia e dos movimentos corporais.

A união dos pontos de interseção das diagonais (centro) dos planos de delimitação opostos formam os eixos de construção.

São importantes para compreender os planos de construção.

Existem três eixos de construção:

- **Eixocraniocaudal;**
- **Eixodorsoventral;**
- **Eixolaterolateral.**



CONSTRUÇÃO CORPOREA:

Antimeria: Simetria bilateral do corpo ao longo do plano sagital mediano.

Metameria: Segmentação do corpo em unidades repetidas, como vértebras na coluna ou segmentos em artrópodes.

Paquimeria: Diferenças estruturais entre as regiões ventral e dorsal do corpo.

Estratimeria: Organização das estruturas corporais em camadas ou estratos.

Esses princípios ajudam a entender a diversidade das construções corporais nos animais e como essas estruturas são adaptadas às suas funções e ambientes.

ANATOMIA SECCIONAL

termos de referência dos planos anatômicos

Os termos de referência anatômicos são usados para descrever a localização e a orientação das estruturas do corpo em relação umas às outras. Eles fornecem uma linguagem comum para a comunicação precisa sobre a posição e a direção das partes do corpo do animal.

CRANIAL E CAUDAL:

Cranial: Relativo à cabeça ou à parte do corpo mais próxima da cabeça. Por exemplo, o cérebro é cranial em relação à medula espinhal.

Caudal: Relativo à cauda ou à parte do corpo mais distante da cabeça. Por exemplo, a região sacral é caudal em relação à lombar.

VENTRAL E DORSAL:

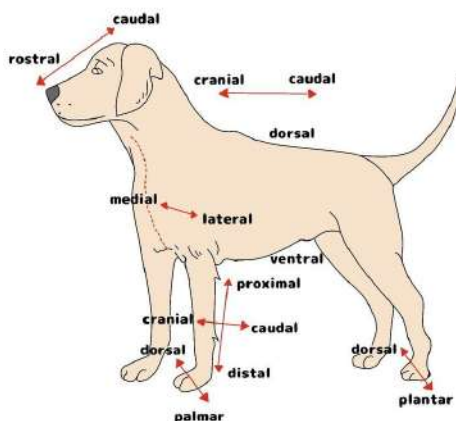
Ventral: Relativo à superfície inferior ou abdominal do corpo. Em muitos animais, é a parte voltada para baixo ou para o solo. Em humanos, refere-se à parte frontal do corpo.

Dorsal: Relativo à superfície superior ou das costas do corpo. Em muitos animais, é a parte voltada para cima. Em humanos, refere-se à parte traseira ou das costas.

PALMAR E PLANTAR:

Palmar: Relativo à superfície da pata anterior voltada para baixo quando o animal está de pé. Equivale à palma da mão em humanos.

Plantar: Relativo à superfície da pata posterior ou do pé voltada para baixo quando o animal está de pé. Equivale à sola do pé em humanos.



FONTE: anatomiadescritivaveterinaria, 2011.

ANATOMIA SECCIONAL

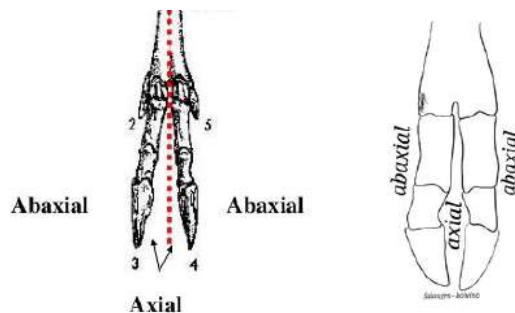
termos de referência dos planos anatômicos

Os termos de referência anatômicos são usados para descrever a localização e a orientação das estruturas do corpo em relação umas às outras. Eles fornecem uma linguagem comum para a comunicação precisa sobre a posição e a direção das partes do corpo do animal.

AXIAL E ABAXIAL:

Axial: Relativo ao eixo central do corpo ou à linha mediana. Em animais com simetria bilateral, estruturas axiais estão mais próximas do plano mediano. Por exemplo, a coluna vertebral é uma estrutura axial.

Abaxial: Relativo a estruturas que estão distantes do eixo central ou linha mediana. Em membros, a parte mais afastada do eixo do corpo é chamada de abaxial.



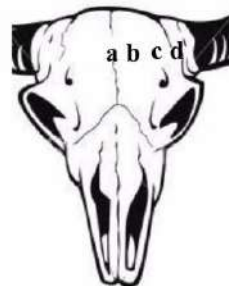MEDIANO, MÉDIO, INTERM. E LATERAL:

Mediano (a): Relativo ao plano sagital que divide o corpo em metades direita e esquerda. Estruturas medianas estão ao longo da linha média.

Médio (b): Relativo a algo situado entre duas estruturas ou pontos de referência, não necessariamente na linha média.

Intermédio (c): Relativo a algo situado entre duas outras estruturas ou pontos de referência.

Lateral (d): Relativo a partes do corpo que estão mais afastadas da linha média.

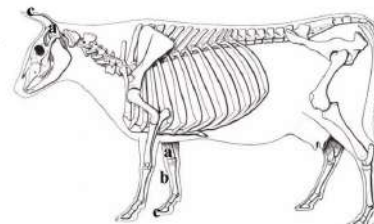


PROXIMAL E DISTAL:

Proximal: Relativo a estruturas mais próximas do tronco ou ponto de origem. Por exemplo, o úmero é proximal ao rádio e à ulna.

Distal: Relativo a estruturas mais distantes do tronco ou ponto de origem. Por exemplo, os dedos são distais em relação ao antebraço.

a - proximal - mais próximo à raiz
b - médio
c - distal - mais afastado da raiz.



ANATOMIA SECCIONAL


termos de referência dos planos anatômicos

Os termos de referência anatômicos são usados para descrever a localização e a orientação das estruturas do corpo em relação umas às outras. Eles fornecem uma linguagem comum para a comunicação precisa sobre a posição e a direção das partes do corpo do animal.

SUPERFICIAL E PROFUNDO:

Superficial: Em anatomia animal, refere-se a estruturas que estão mais próximas da superfície externa do corpo ou do órgão. Por exemplo, a pele é uma estrutura superficial em relação aos músculos.

Profundo: Refere-se a estruturas que estão mais distantes da superfície externa, ou seja, mais internas no corpo. Por exemplo, os ossos são estruturas profundas em relação aos músculos e à pele.

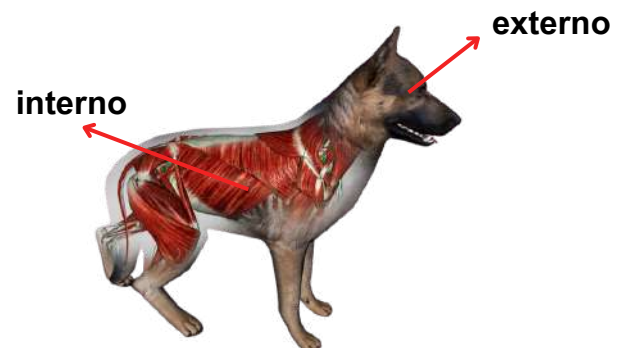

Fonte: Passei Direto, 2024.

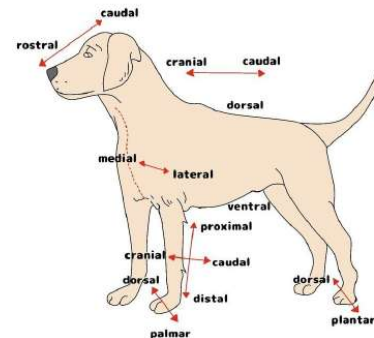
EXTERNO E INTERNO:

Externo: Refere-se a estruturas localizadas na parte exterior ou que estão mais próximas da superfície externa do corpo.

Interno: Refere-se a estruturas localizadas na parte interior do corpo, mais afastadas da superfície externa.



Fonte: Passei Direto, 2024.

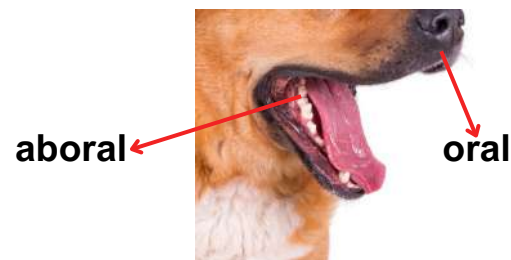


FONTE: anatomiadescritivaveterinaria, 2011.

ORAL E ABORAL:

Oral: Relativo à região da boca ou à superfície que contém a boca.

Aboral: Relativo à superfície oposta à boca em animais com simetria radial. É a superfície voltada para longe da entrada da comida.



Fonte: Freepik, 2024.

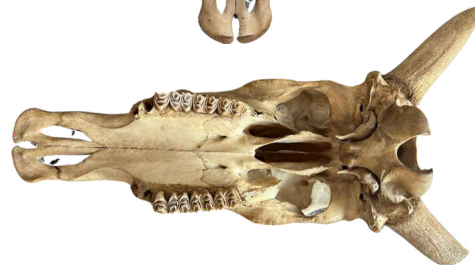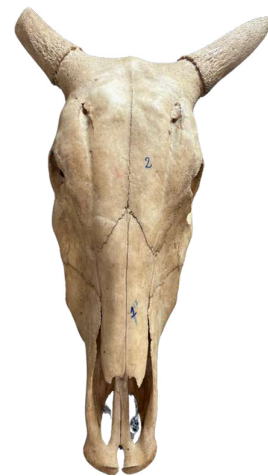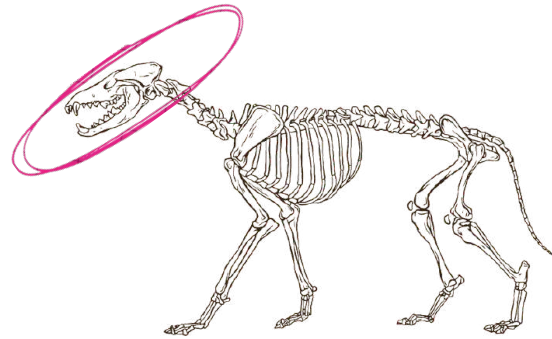
ANATOMIA SISTÊMICA

osteologia do crânio

A osteologia do crânio dos animais é o estudo dos ossos que compõem a cabeça dos vertebrados. O crânio protege o cérebro e os órgãos sensoriais, além de fornecer suporte para a mandíbula e estruturas faciais envolvidas na alimentação, comunicação e percepção sensorial.

ESTRUTURA GERAL DO CRÂNIO:

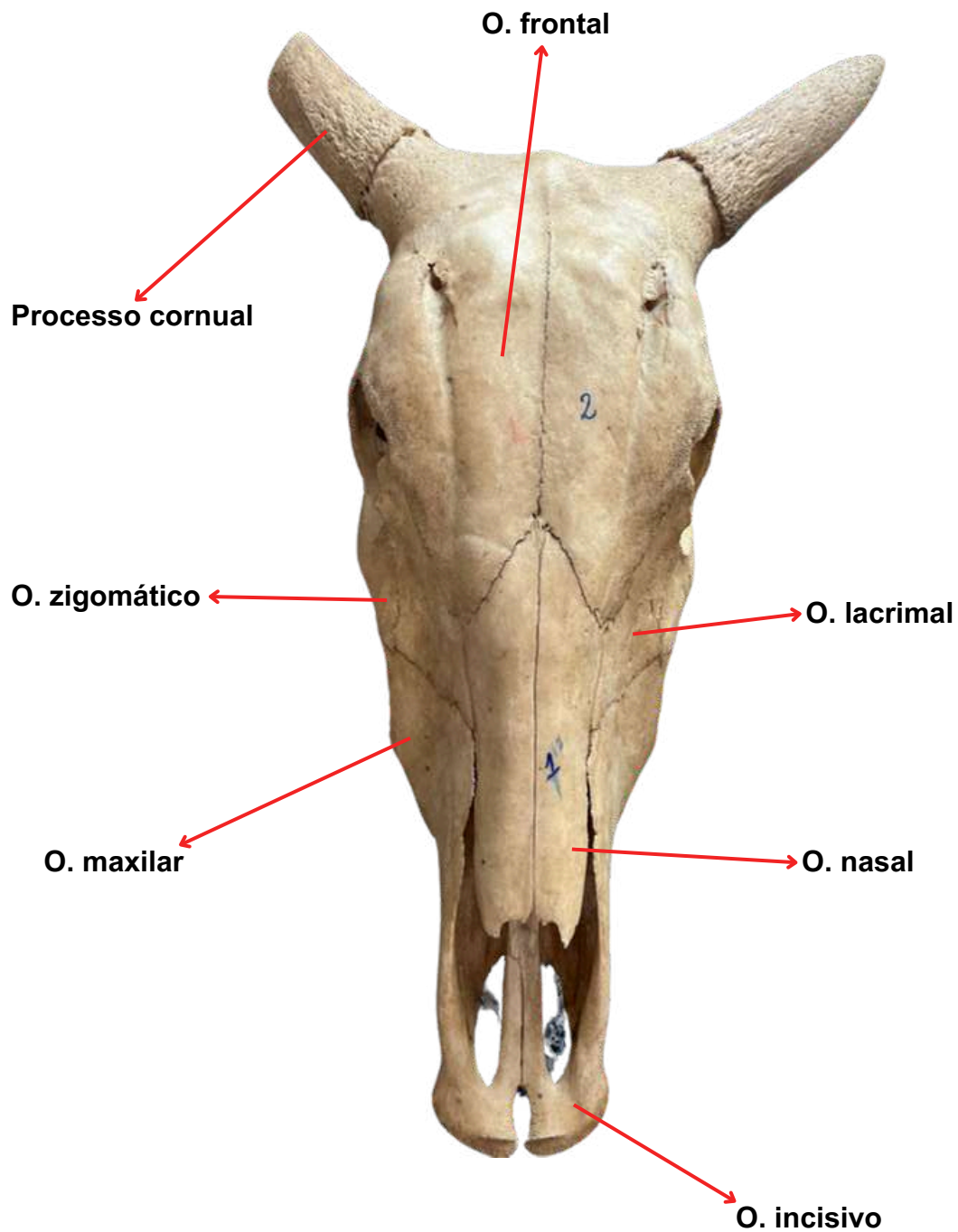
1. Osso Incisivo;
2. Osso Nasal;
3. Osso Lacrimal;
4. Osso Zigomático;
5. Osso Parietal
6. Osso Frontal;
7. Osso Occipital;
8. Osso Palatino
9. Osso Esfenóide;
10. Processo cornual;
11. Processo Palatino do Incisivo;
12. Processo Palatino da Maxila;
13. Crista Facial;
14. Forame
 Infraorbital/Infraorbitário;
15. Meato Acústico externo;
16. Bulha Timpânica;
17. Côndilo do Occipital;
18. Processo Paracondilar do
 Occipital;
19. Crista Nucal;
20. Forame Maior (Magno);
21. Vomer;
22. Parte Basilar do Osso Occipital;
23. Osso Basisfenoidal;
24. Mandíbula.



ANATOMIA SISTÊMICA

osteologia do crânio

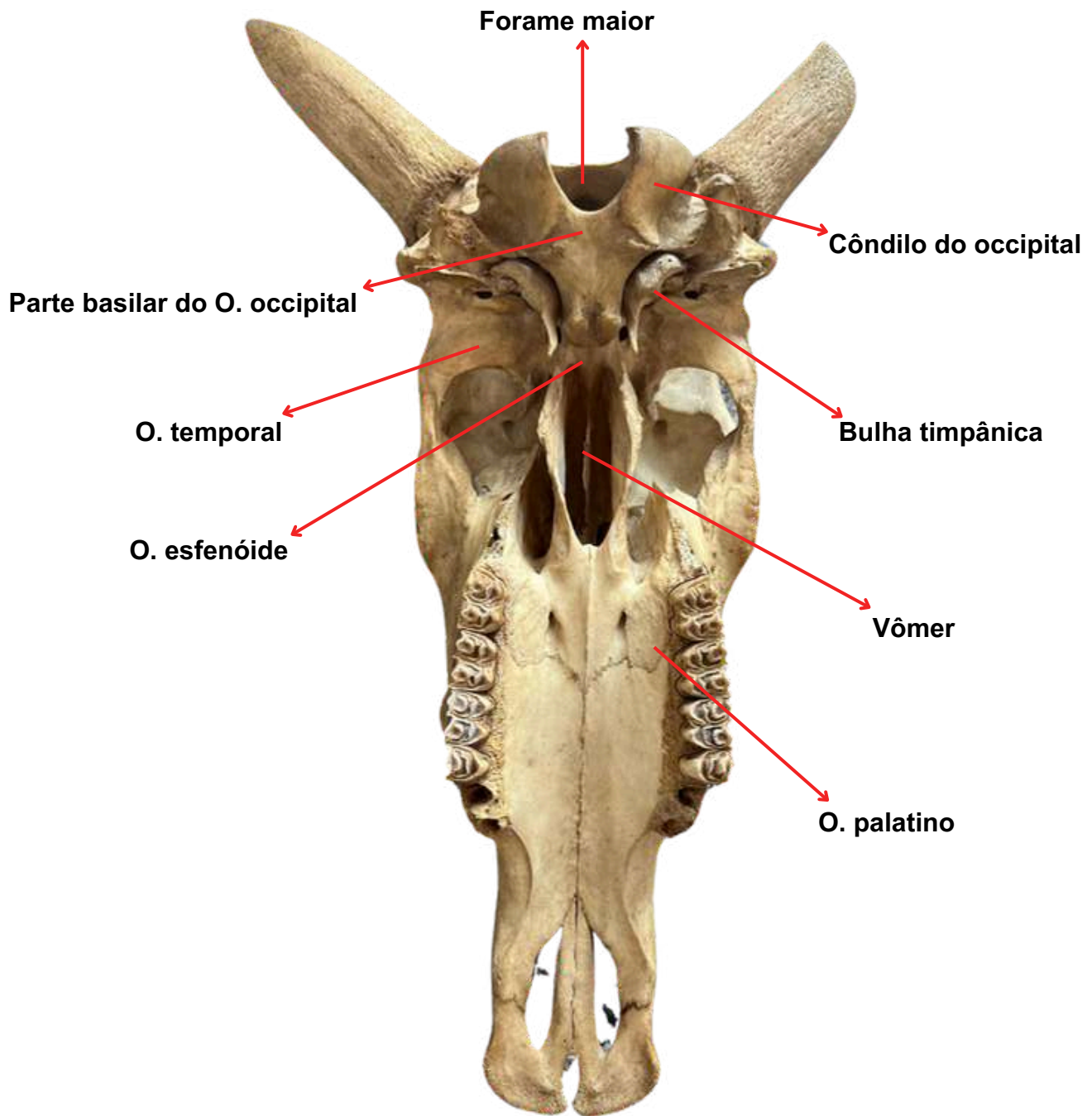
FONTE: Acervo do Laboratório de Morfofisiologia Animal
Crânio de Bovino - vista dorsal



ANATOMIA SISTÊMICA

osteologia do crânio

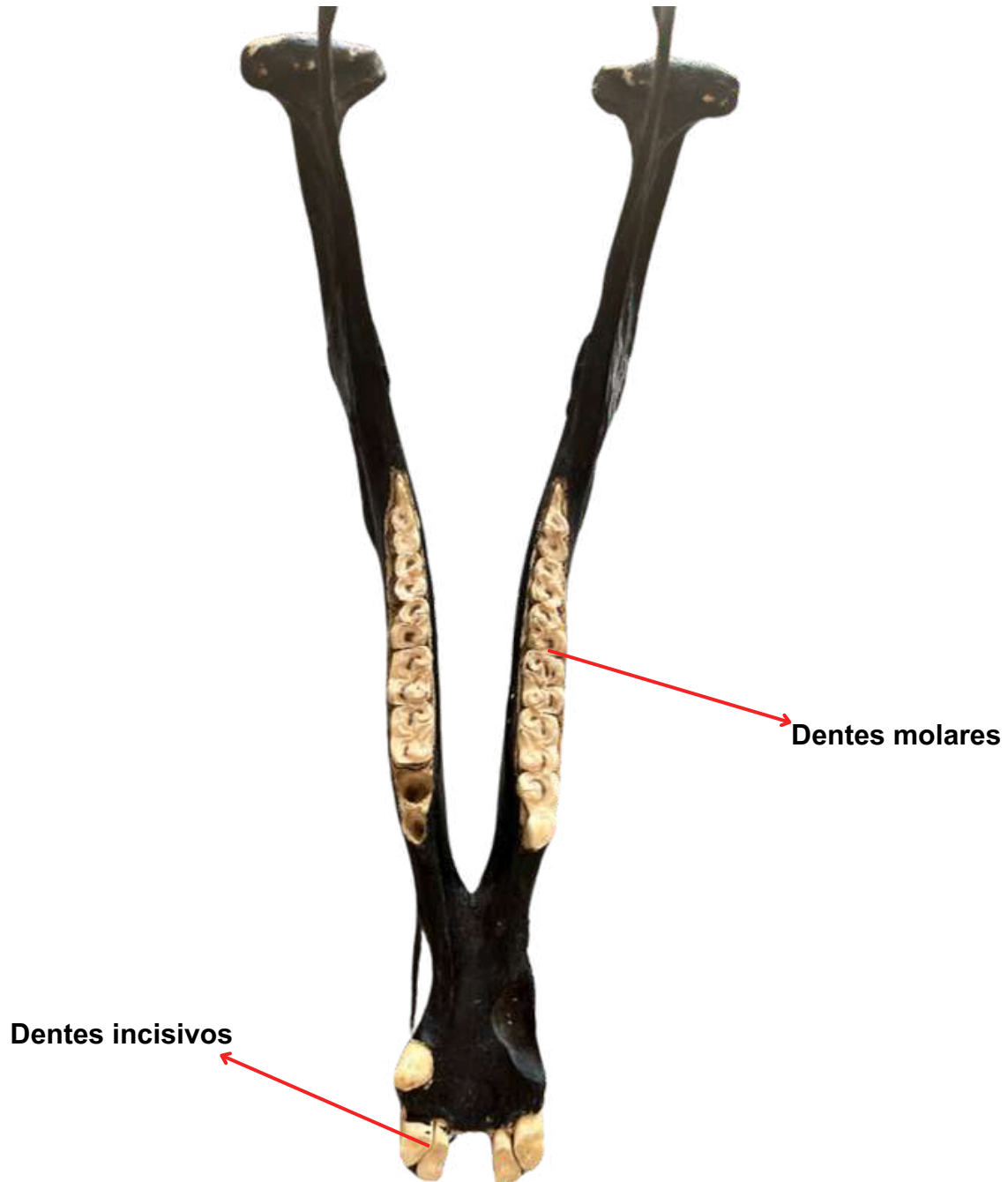
FONTE: Acervo do Laboratório de Morfofisiologia Animal
Crânio de Bovino - vista ventral



ANATOMIA SISTÊMICA

osteologia da mandíbula

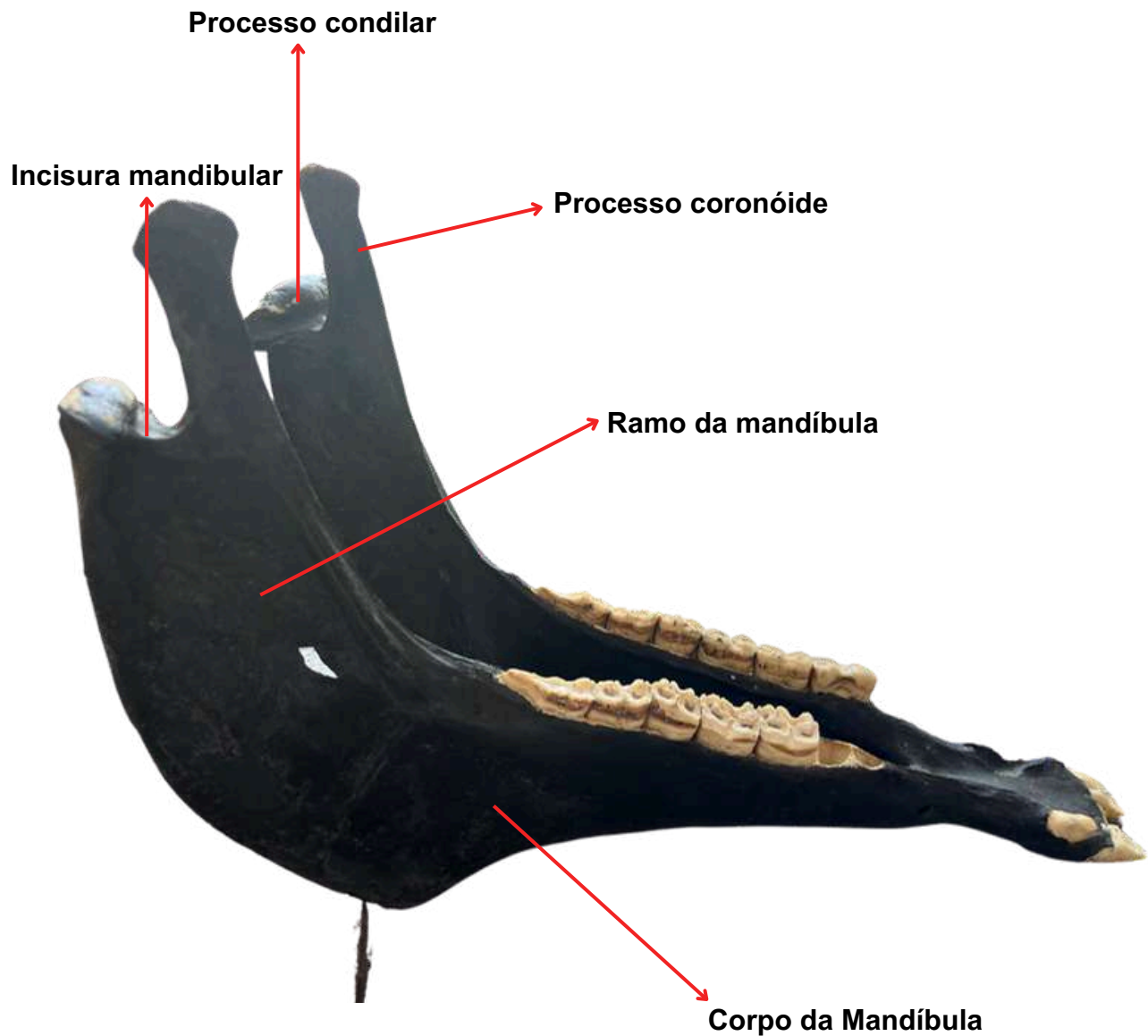
A mandíbula é o único osso móvel do crânio, ela sobe e desce durante essas ações para mastigar, ajudar a criar sons e mudar o formato da boca. A mandíbula se conecta ao crânio através da articulação temporomandibular.



FONTE: Acervo do Laboratório de Morfofisiologia Animal
Mandíbula de Equino

ANATOMIA SISTÊMICA

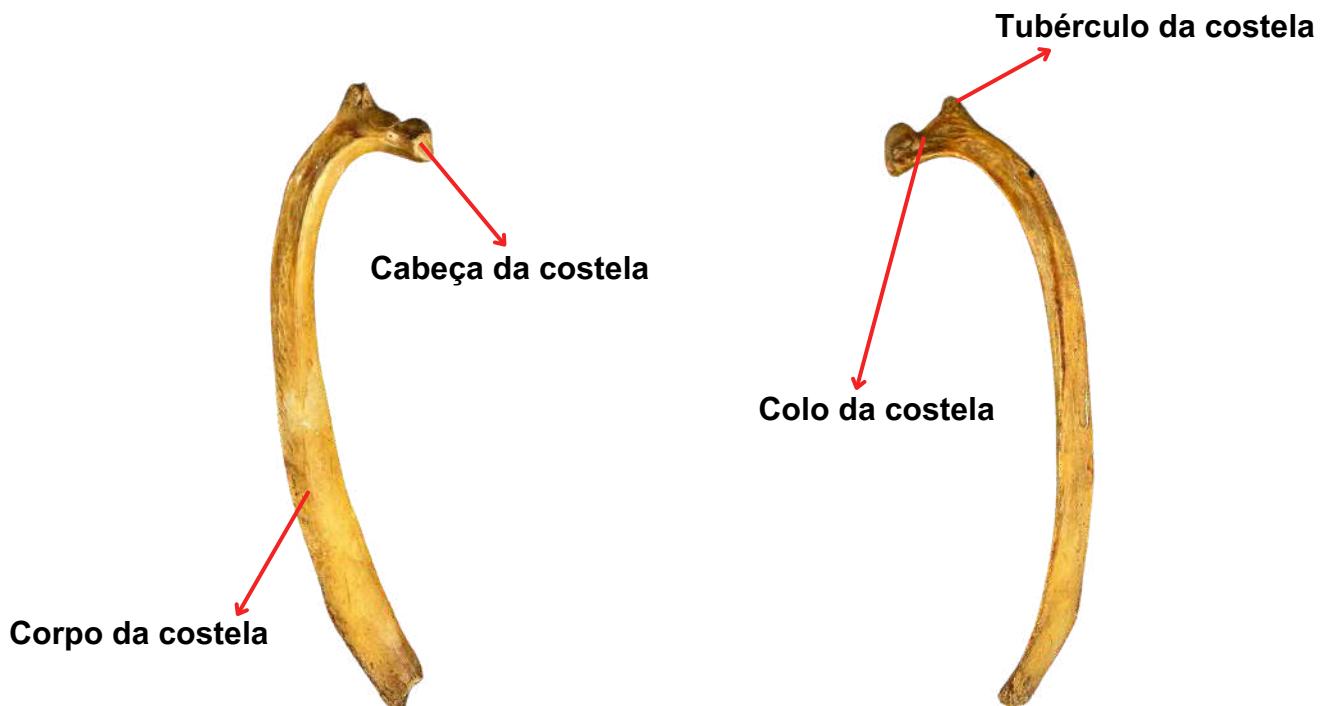
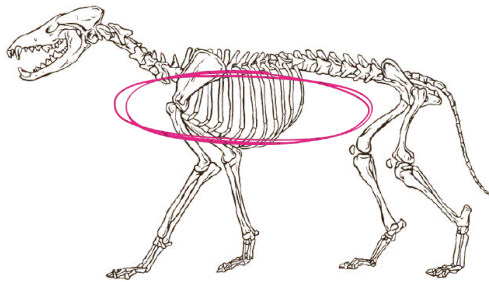
osteologia da mandíbula



ANATOMIA SISTÊMICA

osteologia das costelas

A osteologia das costelas dos animais é o estudo dos ossos que formam a caixa torácica e protegem os órgãos internos do tórax. As costelas são ossos longos e curvados que se conectam à coluna vertebral e, em muitos casos, ao esterno na parte frontal. Cada costela se articula com uma vértebra torácica na coluna vertebral e pode ter uma conexão direta ou indireta com o esterno, dependendo da espécie.



FONTE: Acervo do Laboratório de Morfofisiologia Animal
Costela de Equino - vista lateral e mediana

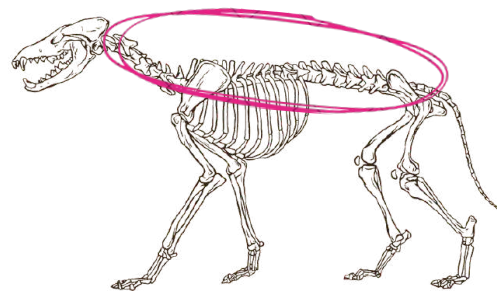
ANATOMIA SISTÊMICA

osteologia das vértebras

A osteologia das vértebras é o estudo detalhado dos ossos da coluna vertebral, que compõem o eixo central do esqueleto dos vertebrados.

ESTRUTURA GERAL DAS VERTEBRAS:

1. Atlas;
2. Axis;
3. Cervical;
4. Torácica;
5. Lombar;
6. Sacro;
7. Caudais.



ATLAS (VISTA DORSAL)

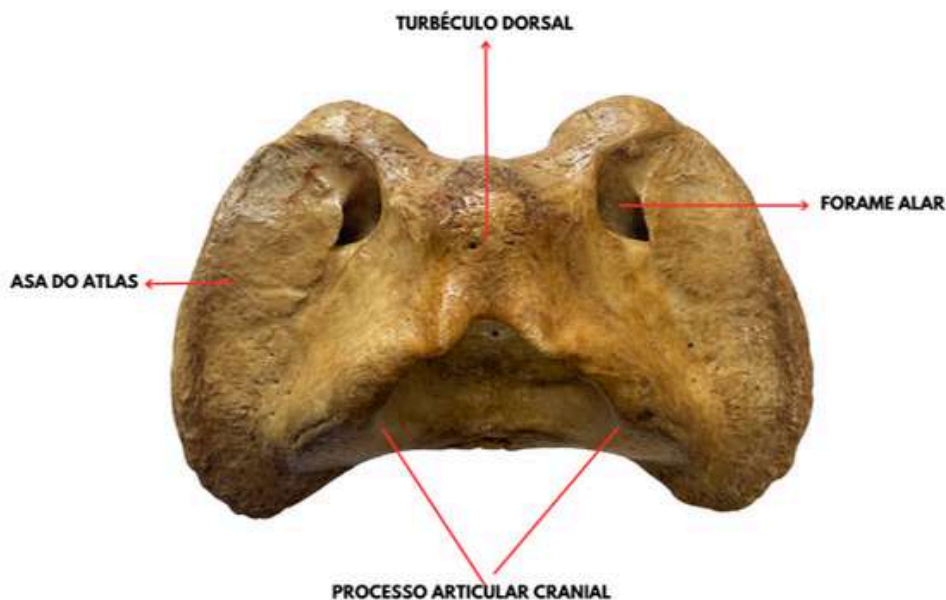


Imagem do acervo do Laboratório de Morfofisiologia

ANATOMIA SISTÊMICA

osteologia das vértebras

ATLAS (VISTA VENTRAL)

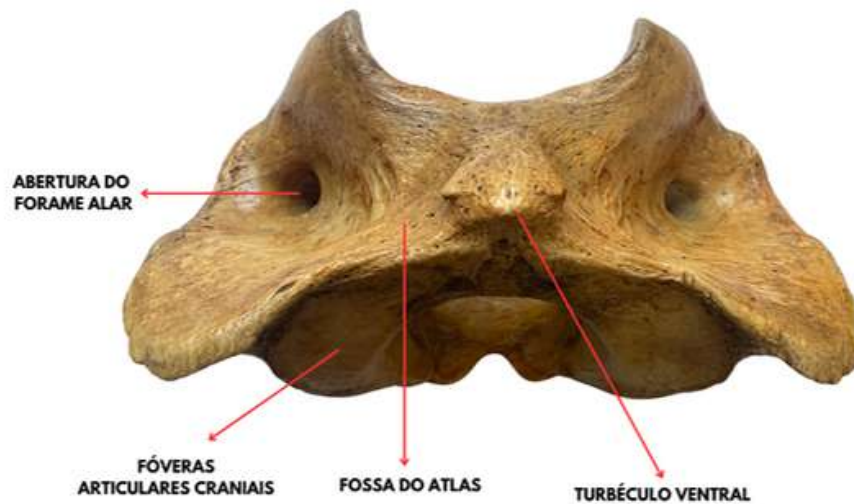


Imagem do acervo do Laboratório de Morfofisiologia

ÁXIS (VISTA CRANIAL)

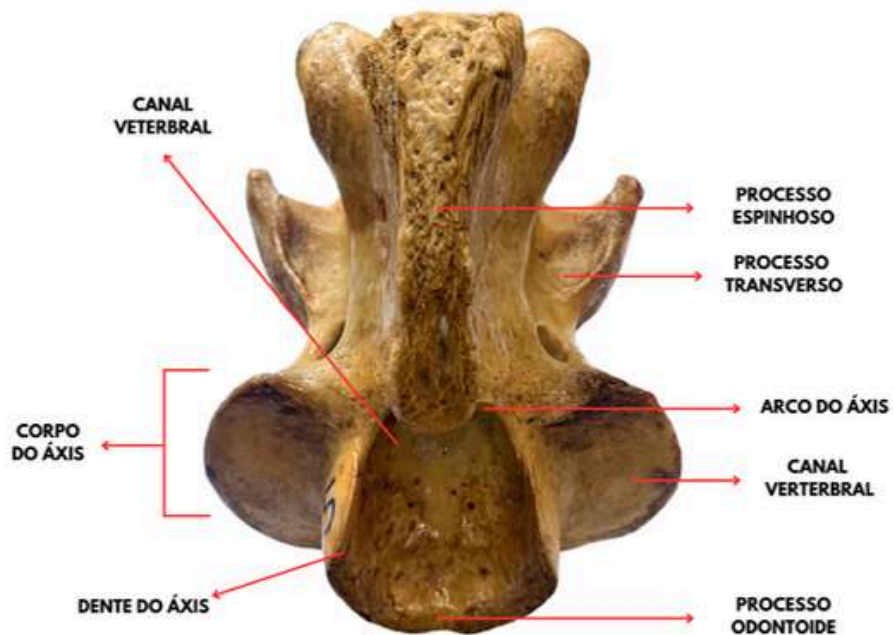


Imagem do acervo do Laboratório de Morfofisiologia

ANATOMIA SISTÊMICA

osteologia das vértebras

CERVICAIS (CAUDAL)

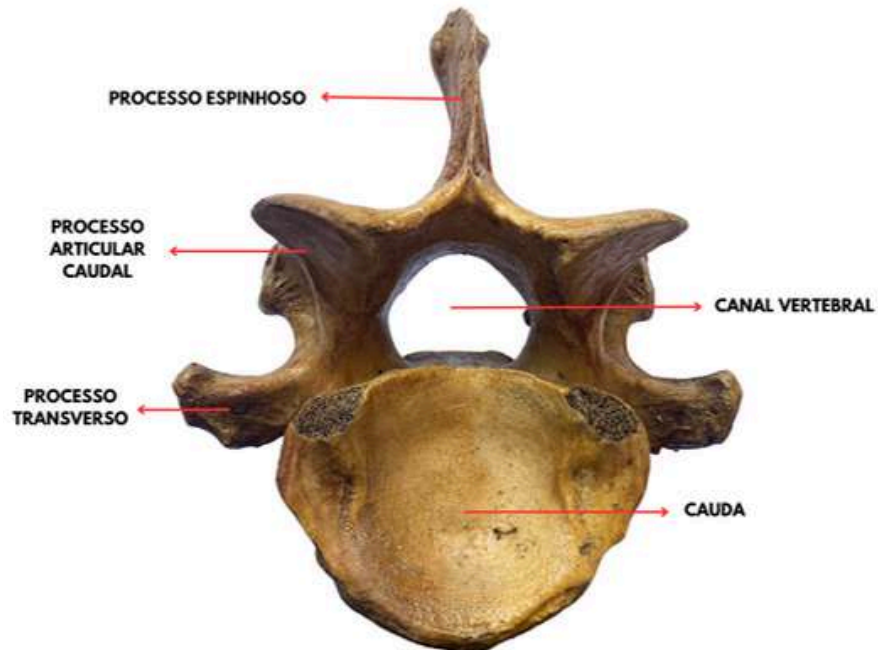


Imagem do acervo do Laboratório de Morfofisiologia

CERVICAIS (CRANIAL)

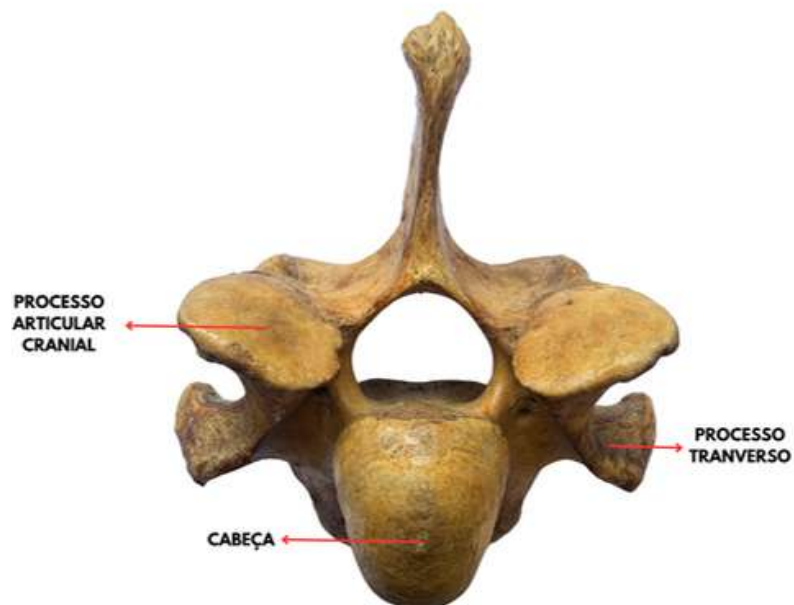


Imagem do acervo do Laboratório de Morfofisiologia

ANATOMIA SISTÊMICA

osteologia das vértebras

CERVICAIS (CAUDAL)

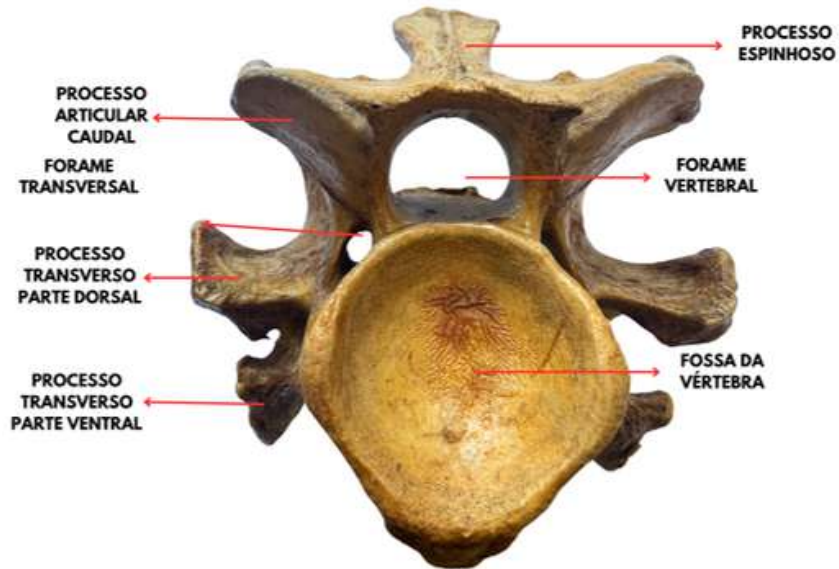


Imagem do acervo do Laboratório de Morfofisiologia

CERVICAIS (CRANIAL)

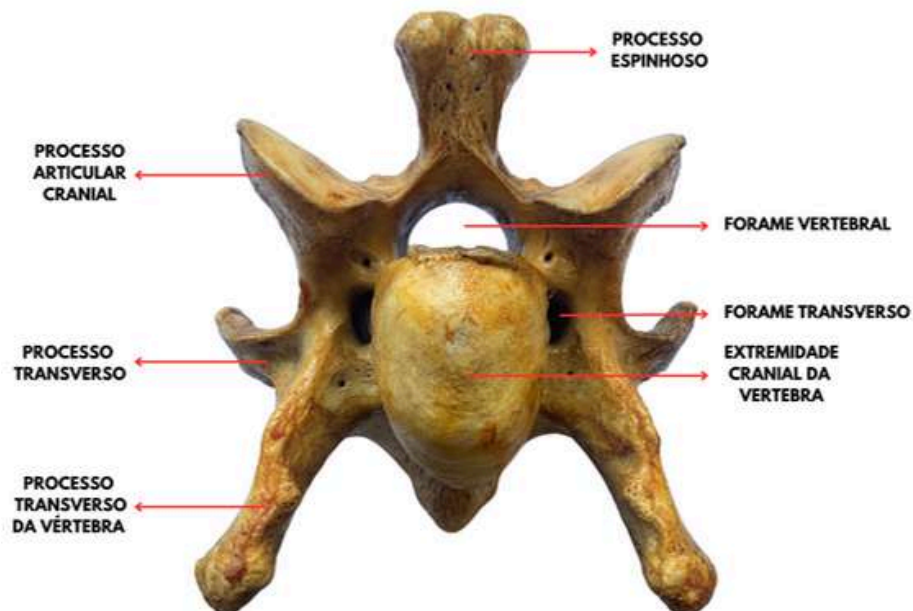


Imagem do acervo do Laboratório de Morfofisiologia

ANATOMIA SISTÊMICA

osteologia das vértebras

TORÁCICA (CAUDAL)

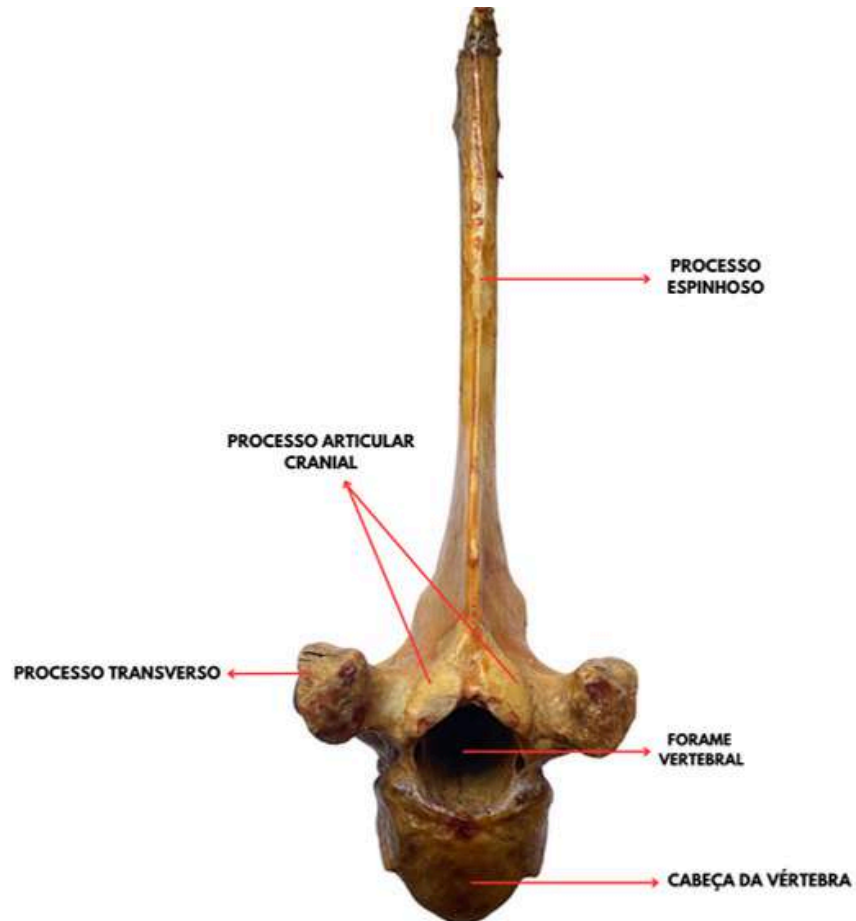


Imagem do acervo do Laboratório de Morfofisiologia

ANATOMIA SISTÊMICA

osteologia das vértebras

TORÁCICA (CAUDAL)



Imagem do acervo do Laboratório de Morfofisiologia

ANATOMIA SISTÊMICA

osteologia das vértebras

LOMBAR (CAUDAL)

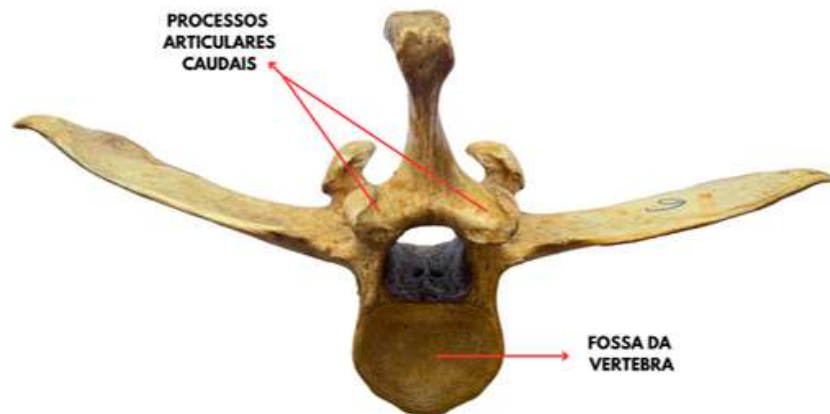


Imagem do acervo do Laboratório de Morfofisiologia

LOMBAR (CRANIAL)

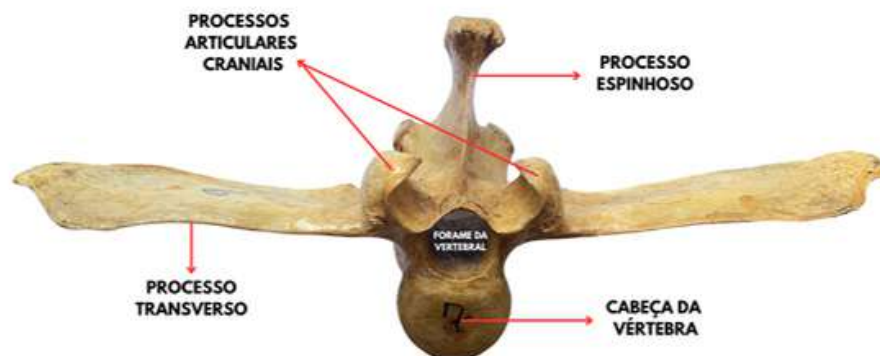


Imagem do acervo do Laboratório de Morfofisiologia

ANATOMIA SISTÊMICA

osteologia das vértebras

SACRO (VISTA DORSAL)

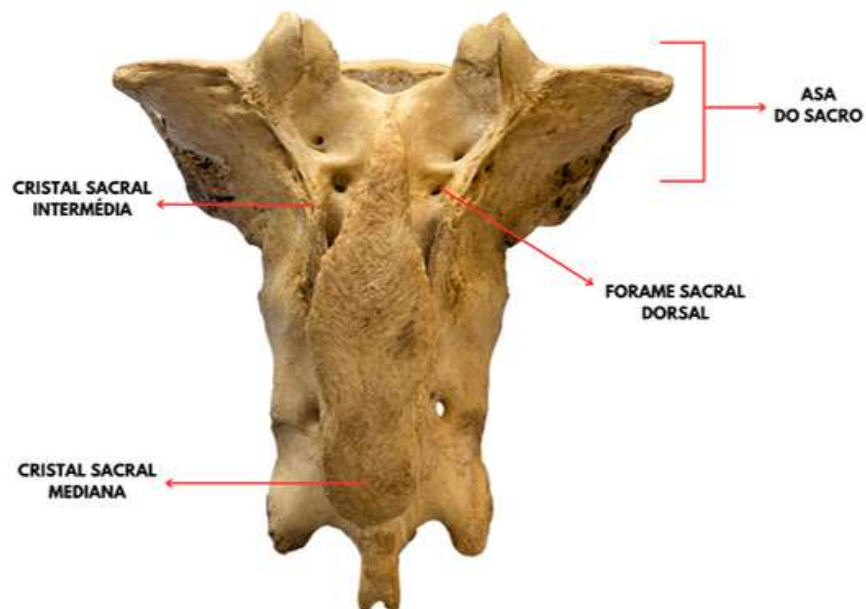


Imagem do acervo do Laboratório de Morfofisiologia

SACRO (VISTA VENTRAL)

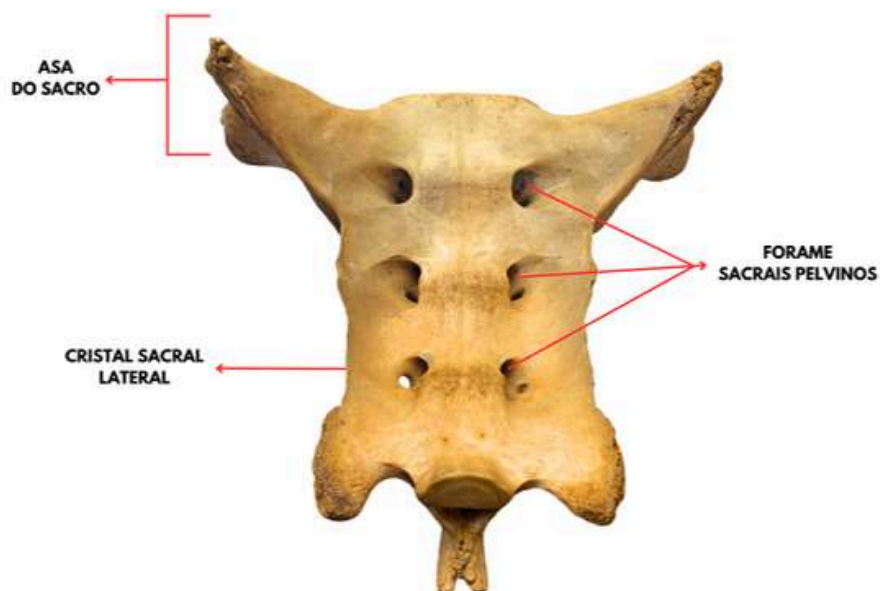


Imagem do acervo do Laboratório de Morfofisiologia

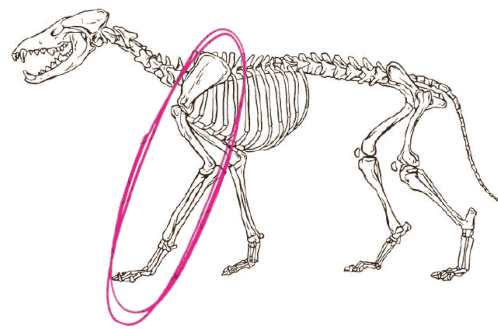
ANATOMIA SISTÊMICA

osteologia do membro torácico

A osteologia do membro torácico animal refere-se ao estudo dos ossos que compõem o membro anterior dos animais, como os cães, gatos, cavalos e outros. Embora haja variações entre espécies, a estrutura básica é geralmente similar.

ESTRUTURA GERAL DO M. TORÁCICO:

1. Escápula;
2. Úmero;
3. Rádio e ulna;
4. Carpo;
5. Metacarpo;
6. Falanges.

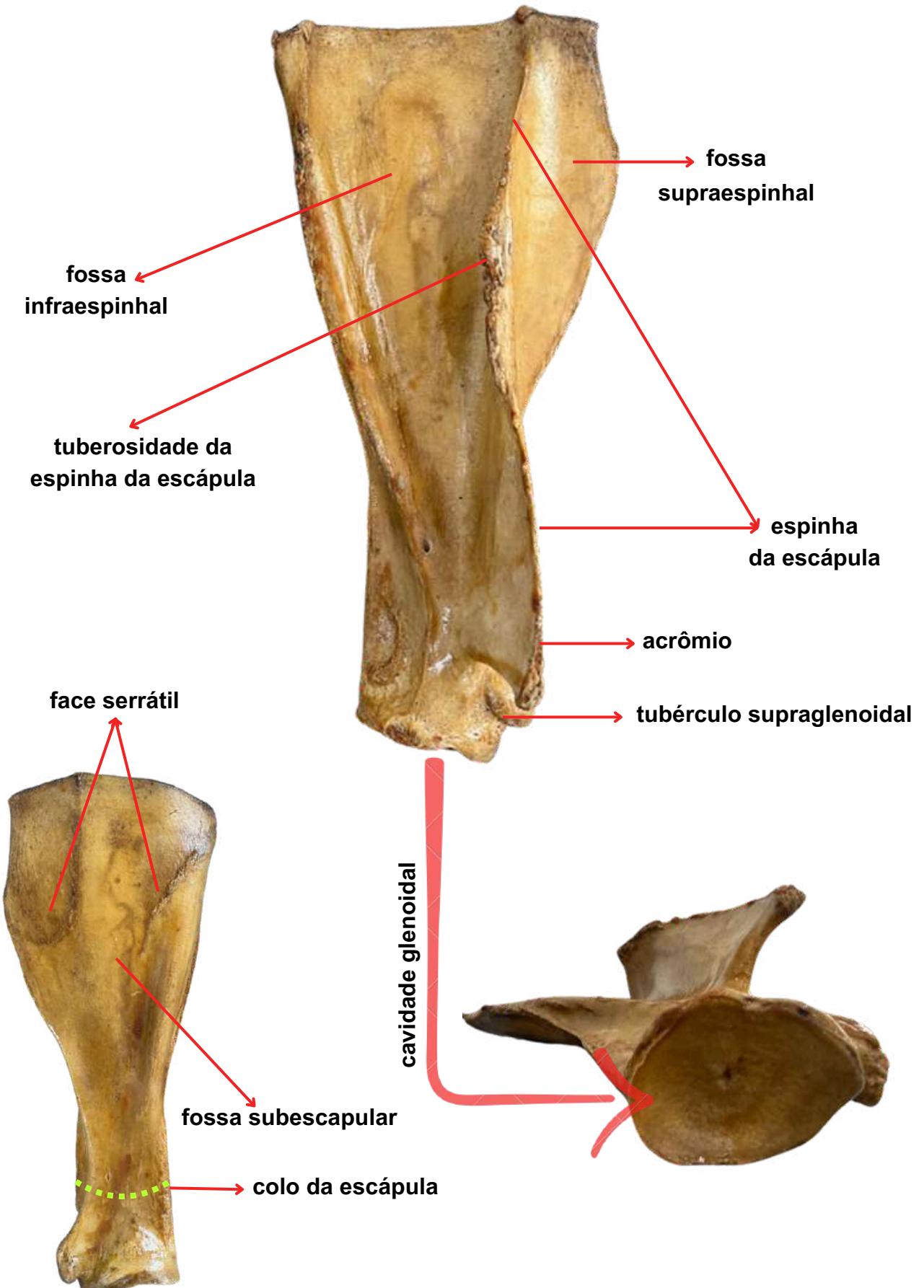


ESCÁPULA:

Um osso grande e plano que forma a base do membro torácico. Ela se articula com o úmero na articulação escapuloumeral.

ACIDENTES ÓSSEOS DA ESCÁPULA:

1. Espinha da escápula;
2. Fossa supraespinhal;
3. Fossa infraespinhal;
4. Acrômio;
5. Cavidade glenoidal;
6. Tubérculo supraglenoidal;
7. Face serrátil;
8. Fossa subescapular;
9. Tuberosidade da espinha da escápula;
10. Colo da escápula.



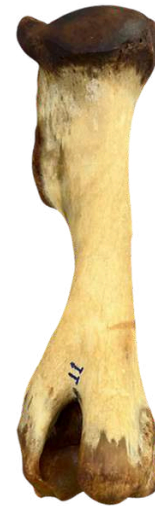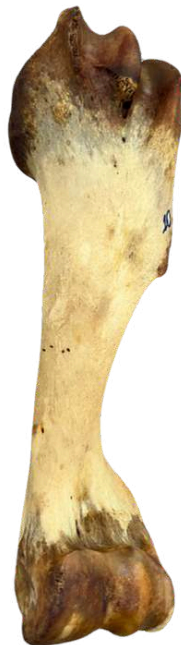ANATOMIA SISTÊMICA

osteologia do membro torácico

A osteologia do membro torácico animal refere-se ao estudo dos ossos que compõem o membro anterior dos animais, como os cães, gatos, cavalos e outros. Embora haja variações entre espécies, a estrutura básica é geralmente similar.

ÚMERO:

O úmero é o osso longo do membro torácico (anterior), que conecta a escápula ao rádio e ulna. Na sua extremidade proximal, articula-se com a cavidade glenoidal da escápula, formando a articulação do ombro.



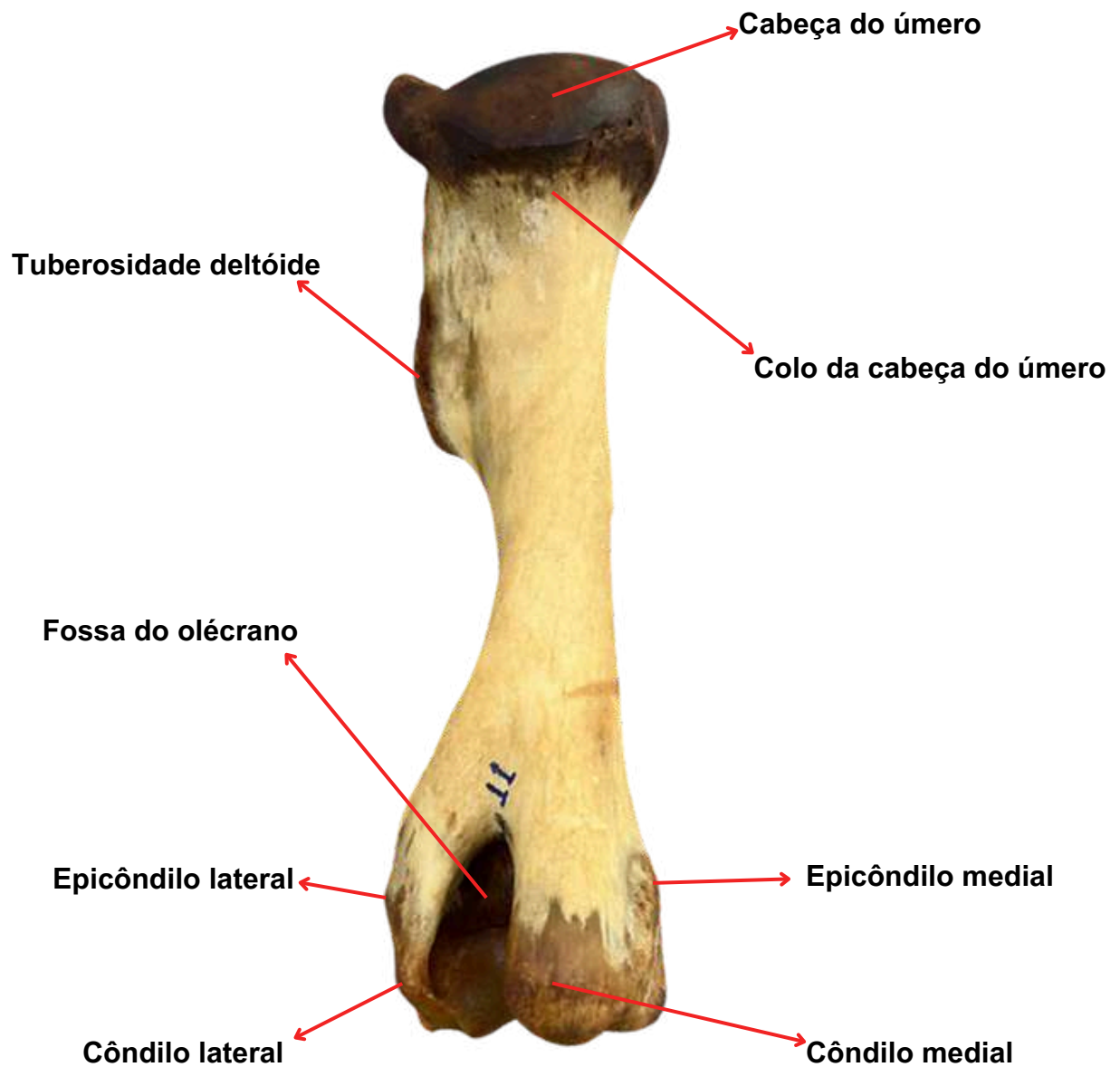ACIDENTES ÓSSEOS DO ÚMERO:

1. Tubérculo Maior;
2. Cabeça do Úmero;
3. Colo
da cabeça do úmero;
4. Tuberosidade Deltóide;
5. Tuberosidade Redonda Maior;
6. Fossa do Olécrano;
7. Tubérculo Menor;
8. Sulco Intertubercular;
9. Fossa Radial;
10. Côndilo do Úmero (troclea-ulna;
capitulum-radio);
11. Epicôndilo lateral e medial;
12. Côndilo lateral e medial.

ANATOMIA SISTÊMICA

osteologia do membro torácico

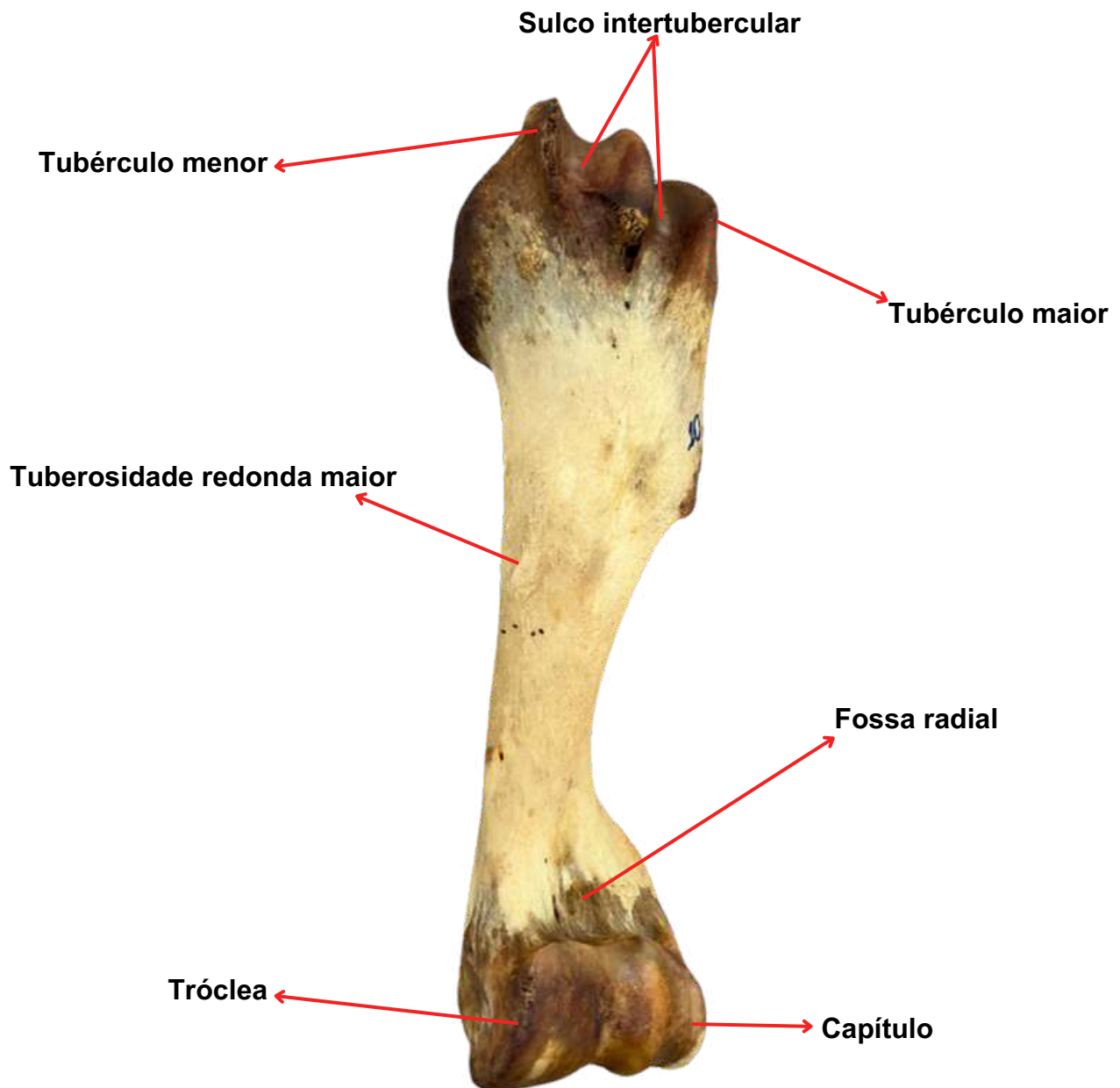
FONTE: Acervo do Laboratório de Morfofisiologia Animal
Úmero de Equino - vista caudal



ANATOMIA SISTÊMICA

osteologia do membro torácico

FONTE: Acervo do Laboratório de Morfofisiologia Animal
Úmero de Equino - vista cranial



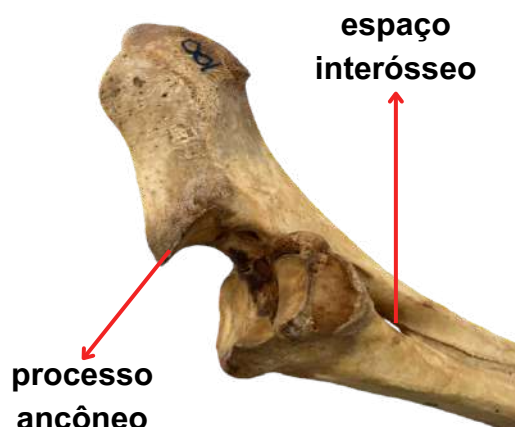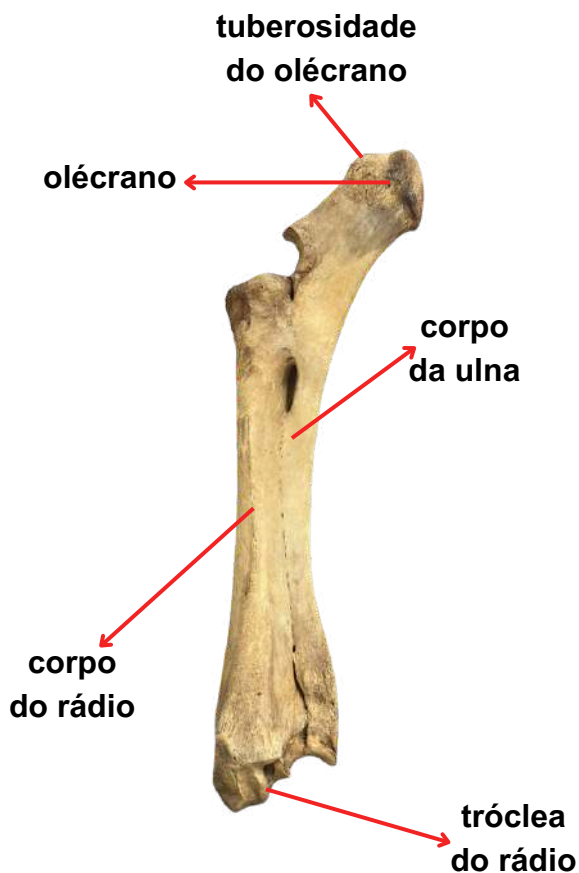
ANATOMIA SISTÊMICA

osteologia do membro torácico

A osteologia do membro torácico animal refere-se ao estudo dos ossos que compõem o membro anterior dos animais, como os cães, gatos, cavalos e outros. Embora haja variações entre espécies, a estrutura básica é geralmente similar.

RÁDIO E ULNA:

A rádio e a ulna são ossos longos que, em animais domésticos, compõem a parte do antebraço no membro anterior. Eles desempenham funções importantes no suporte e na movimentação.



ACIDENTES ÓSSEOS DO RÁDIO E ULNA:

1. espaço interósseo;
2. processo ancônio;
3. tuberosidade do olécrano;
4. olécrano;
5. corpo da ulna;
6. corpo do rádio;
7. tróclea do rádio.

FONTE: Acervo do Laboratório de Morfofisiologia Animal - Rádio e Ulna de Bovino

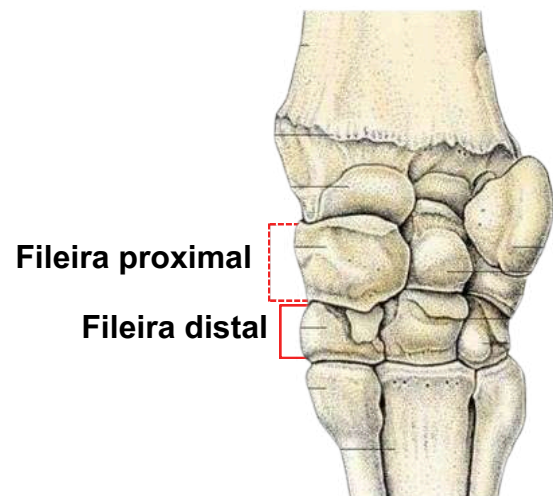
ANATOMIA SISTÊMICA

osteologia do membro torácico

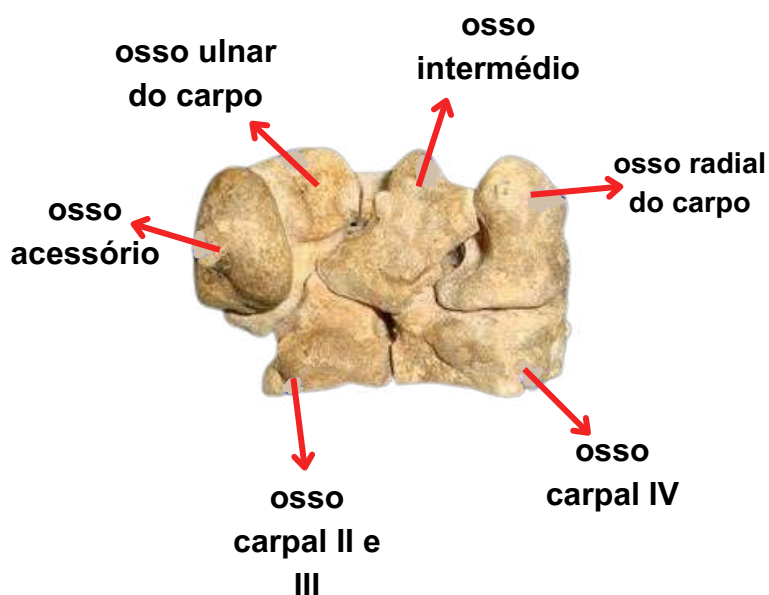
A osteologia do membro torácico animal refere-se ao estudo dos ossos que compõem o membro anterior dos animais, como os cães, gatos, cavalos e outros. Embora haja variações entre espécies, a estrutura básica é geralmente similar.

OSSOS DO CARPO:

Os ossos do carpo dos animais domésticos são análogos aos ossos do nosso punho. Eles formam a articulação do carpo, que conecta o rádio e a ulna aos ossos do metacarpo. A disposição dos ossos do carpo varia de acordo com a espécie, mas a organização geral segue um padrão básico.



Fonte: Pinterest, 2024.



OSSOS DO CARPO:

- Osso radial do carpo (ou radial-intermediário); - fileira proximal
- Osso ulnar do carpo; - fileira proximal
- Osso acessório do carpo; - fileira proximal
- Osso carpal II e III (fundidos); - fileira distal
- Osso carpal IV; - fileira distal

FONTE: Acervo do Laboratório de Morfofisiologia Animal

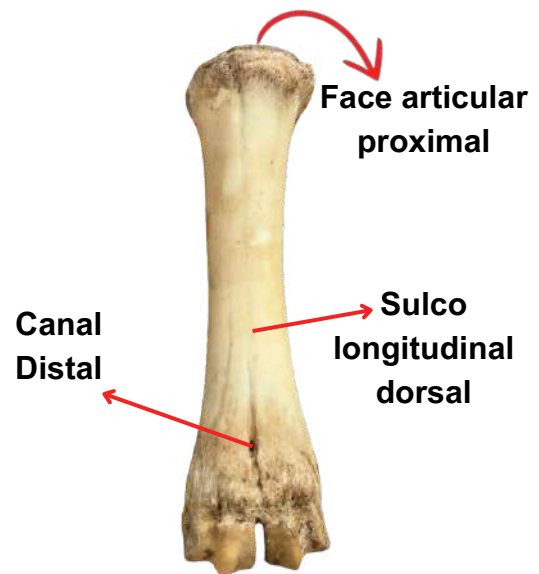
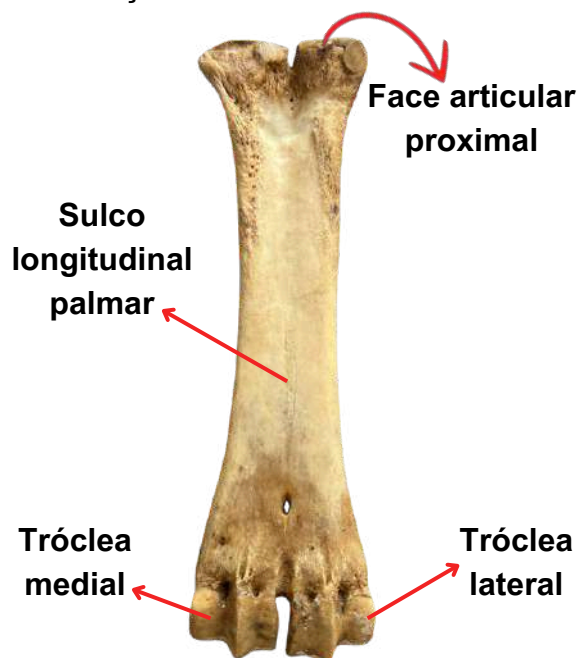
ANATOMIA SISTÊMICA

osteologia do membro torácico

A osteologia do membro torácico animal refere-se ao estudo dos ossos que compõem o membro anterior dos animais, como os cães, gatos, cavalos e outros. Embora haja variações entre espécies, a estrutura básica é geralmente similar.

METACARPO

O metacarpo nos animais é um osso localizado entre o carpo (conjunto de ossos do "pulso") e as falanges nos membros anteriores. A quantidade e forma dos ossos metacarpianos variam entre as espécies e estão diretamente relacionadas à adaptação do animal ao seu ambiente e tipo de locomoção



OSSOS DO METACARPO:

1. Face articular proximal e distal;
2. Sulco longitudinal dorsal e palmar;
3. Canal proximal e distal;
4. Tróclea lateral e medial;
5. Metacárpicos III e IV;
6. Linha interóssia;
7. Côndilos metacarpianos.

FONTE: Acervo do Laboratório de Morfofisiologia Animal
Metacarpo de Bovino

ANATOMIA SISTÊMICA

osteologia do membro torácico

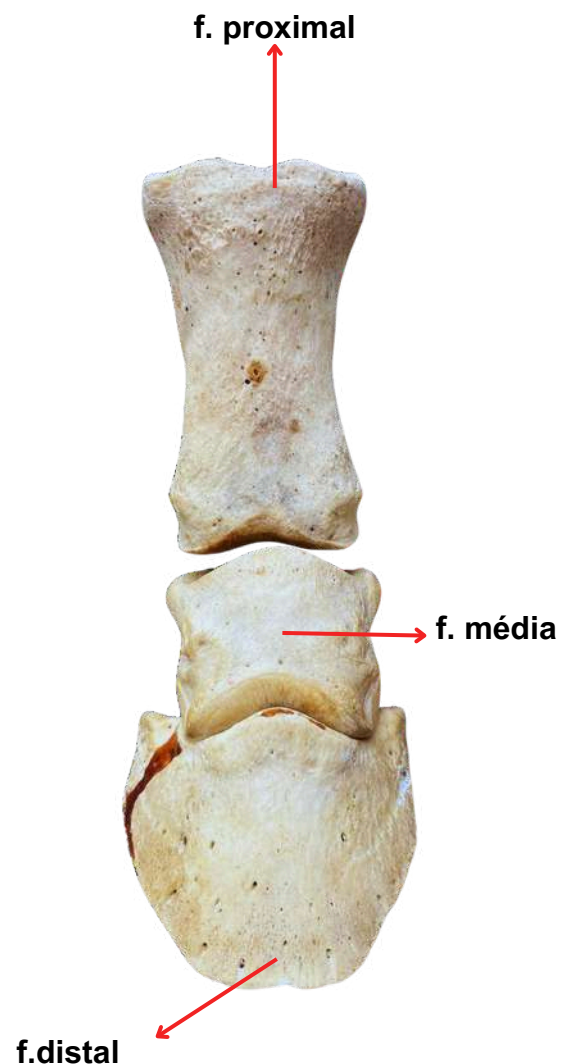
A osteologia do membro torácico animal refere-se ao estudo dos ossos que compõem o membro anterior dos animais, como os cães, gatos, cavalos e outros. Embora haja variações entre espécies, a estrutura básica é geralmente similar.

FALANGES:

As falanges são ossos encontrados nos dígitos dos animais. Em mamíferos, como cães e gatos, as falanges são os ossos dos dedos, divididos em falanges proximal, média e distal (ou ungueal), que suportam as unhas ou garras. Cada dedo tem três falanges, exceto o pollex (polegar) em alguns animais, que pode ter apenas duas. Em aves, as falanges também formam os dedos, mas sua estrutura é adaptada para diferentes funções, como a pegada e a locomoção.

OSSOS DA FALANGE:

- Falange proximal;
- Falange média;
- Falange distal.



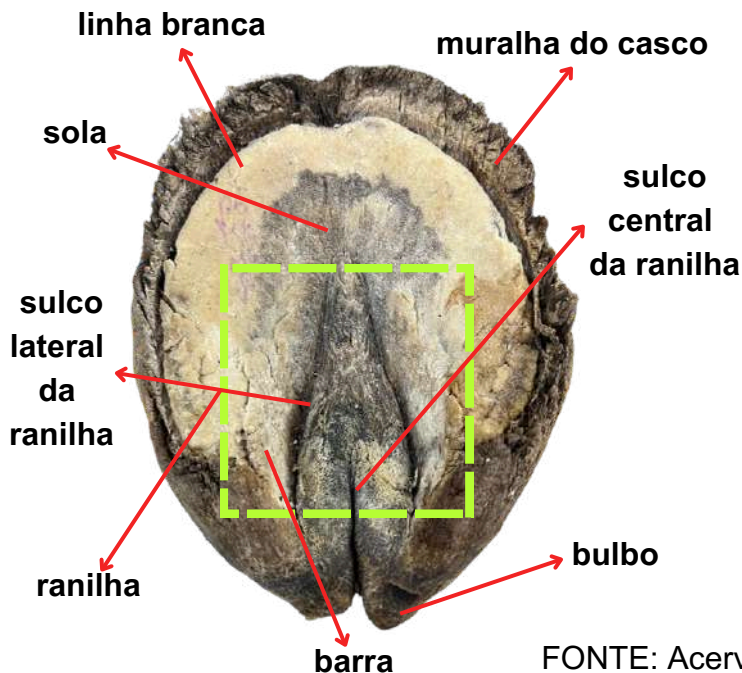

ANATOMIA SISTÊMICA

osteologia do membro torácico

A osteologia do membro torácico animal refere-se ao estudo dos ossos que compõem o membro anterior dos animais, como os cães, gatos, cavalos e outros. Embora haja variações entre espécies, a estrutura básica é geralmente similar.

CASCO:

O casco é uma estrutura especializada encontrada em animais ungulados, como cavalos, bovinos, suínos, ovinos e caprinos. Ele envolve e protege as falanges distais (terceira falange ou falange distal) e desempenha um papel fundamental na locomoção e no suporte de peso. O casco é composto de várias camadas e estruturas, sendo adaptado para resistir ao impacto e ao desgaste.



PARTES DO CASCO:

- coroa;
- talão;
- linha branca;
- sola;
- Sulco lateral da raniha;
- raniha;
- barra;
- bulbo;
- sulco central da raniha;
- muralha do casco.

FONTE: Acervo do Laboratório de Morfofisiologia Animal
Casco de Equino

ANATOMIA SISTÊMICA

osteologia do membro pélvico

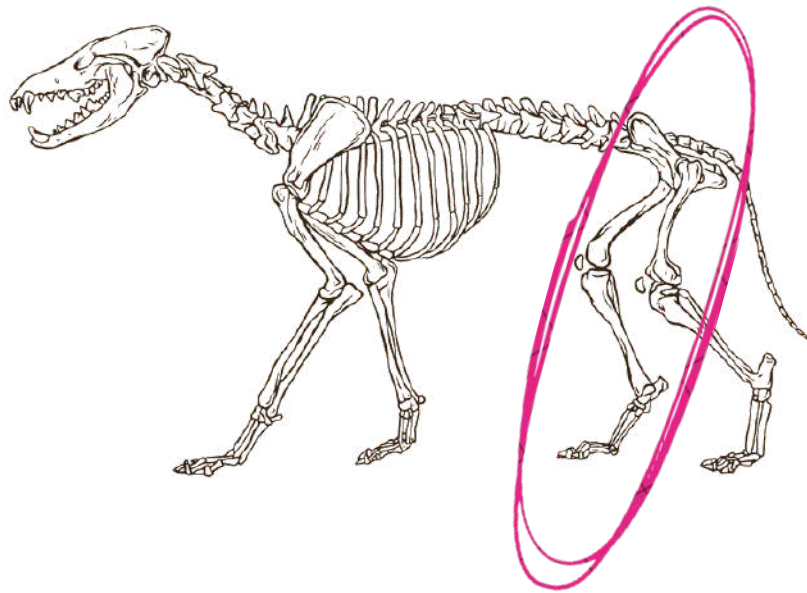
A osteologia dos ossos pélvico apresentam articulações praticamente fixas e em conjunto aos ossos da coluna, o que lhes garante a estabilidade para fornecer potência de tração durante o movimento do animal.

ESTRUTURA GERAL DO M. PÉLVICO:

1. Coxal
2. Fêmur
3. Fíbula
4. Tíbia
5. Ossos Társicos
6. Metatarso
7. Falanges

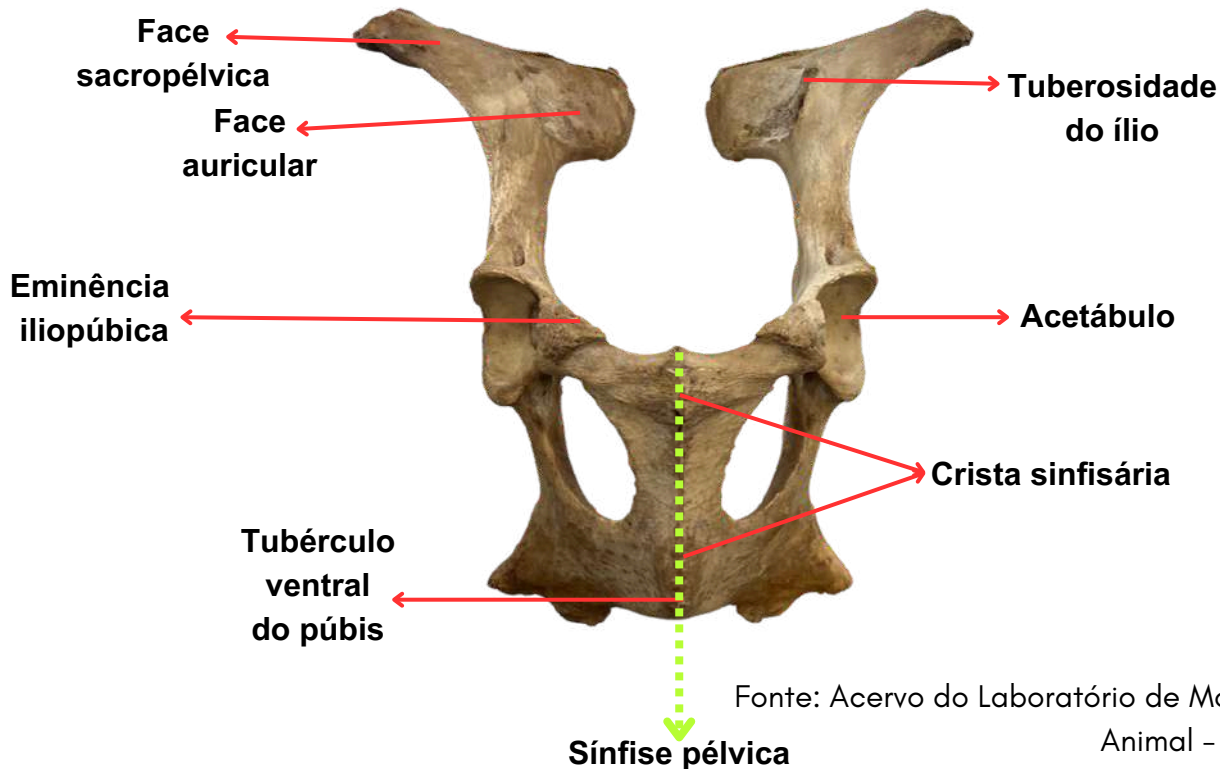
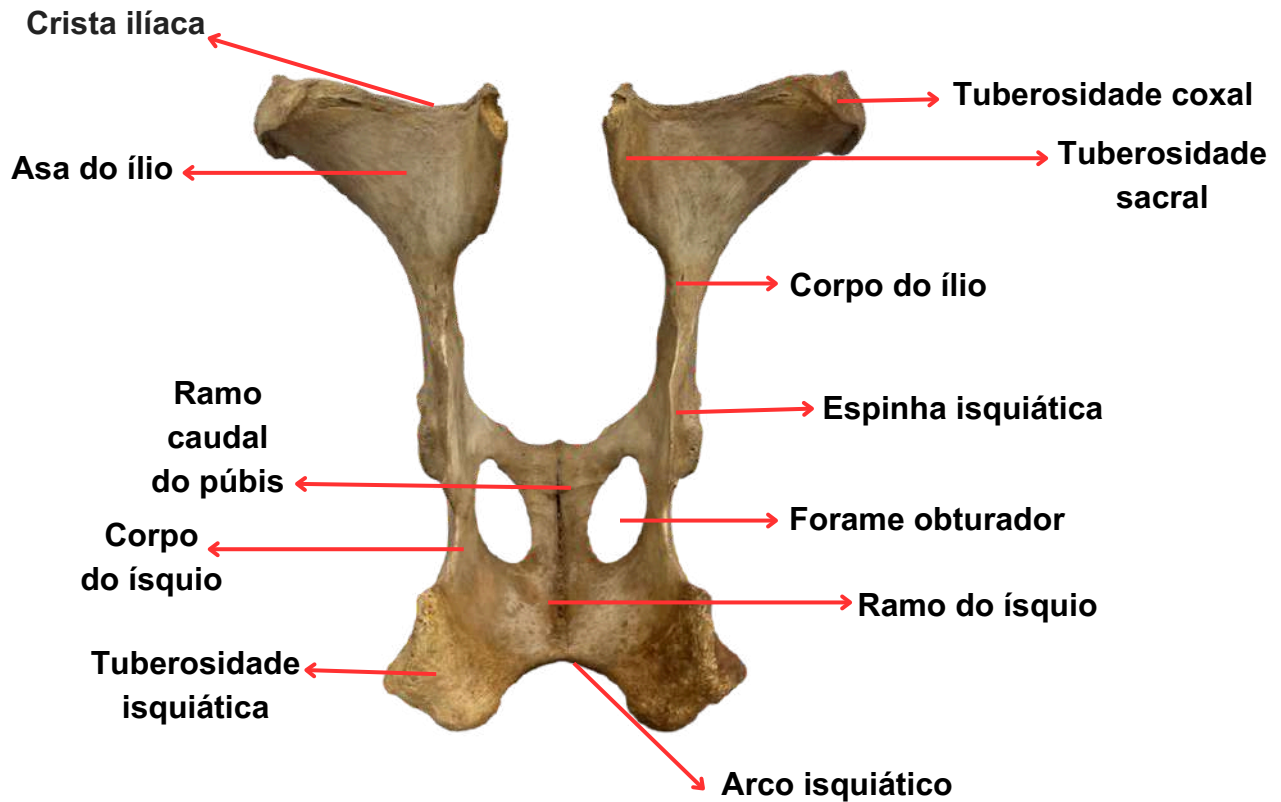
ESCÁPULA:

O osso coxal do quadril é o maior dos ossos planos. Ele consiste primariamente de partes, o ílio, ísquio e pube, os corpos dos quais se juntam para formar o acetábulo , uma grande cavidade cotilóide que se articula com a cabeça do fêmur.



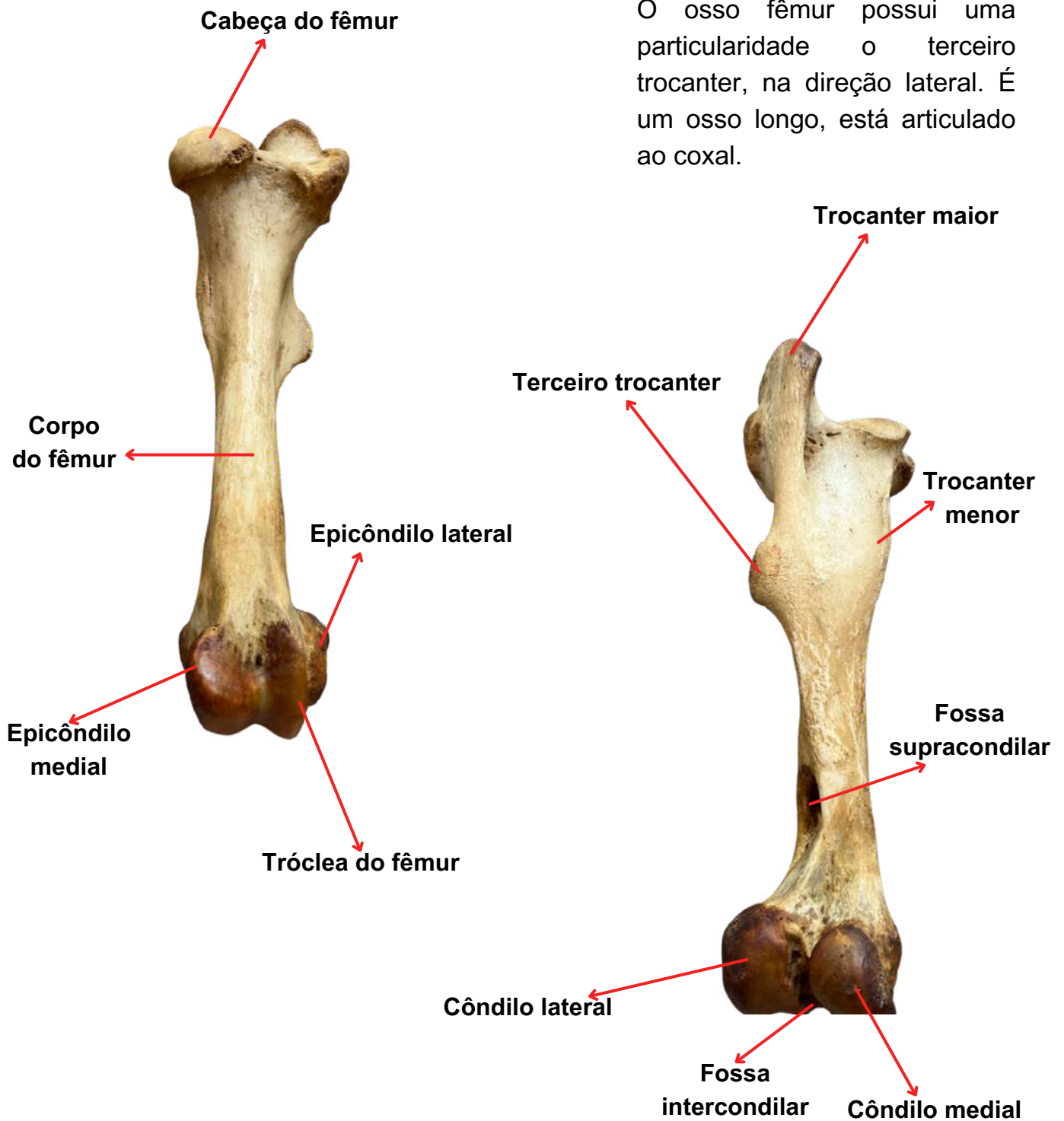
ANATOMIA SISTÊMICA

osteologia do membro pélvico




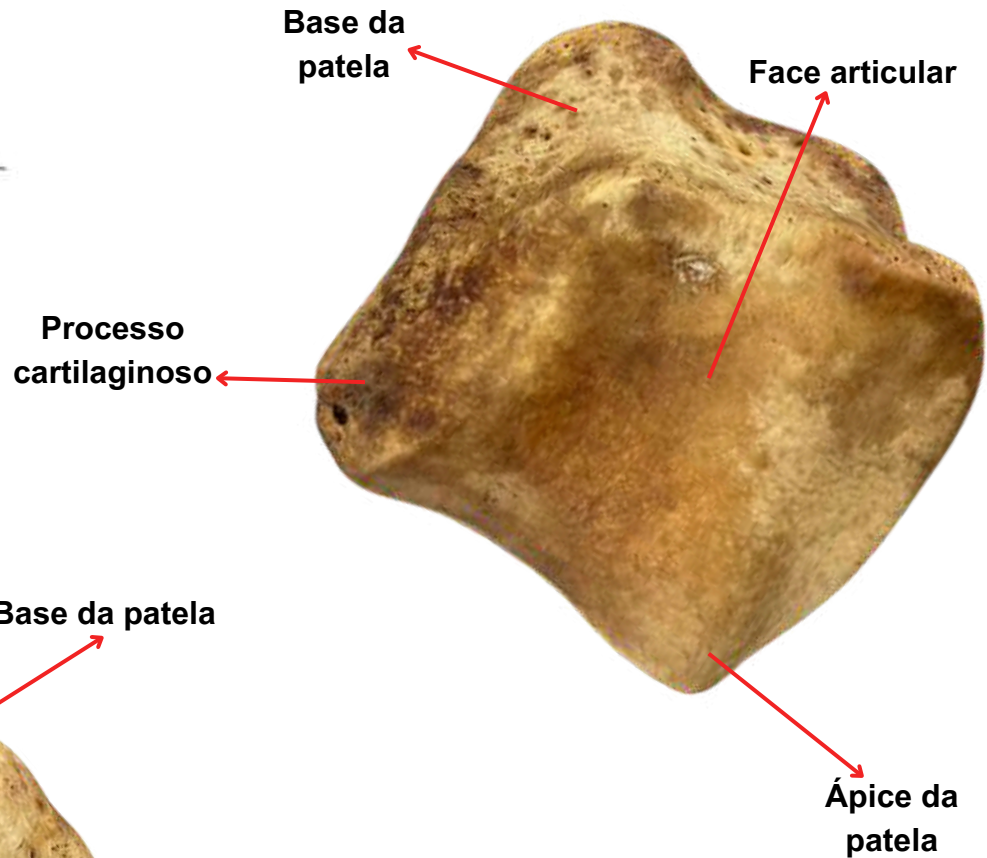
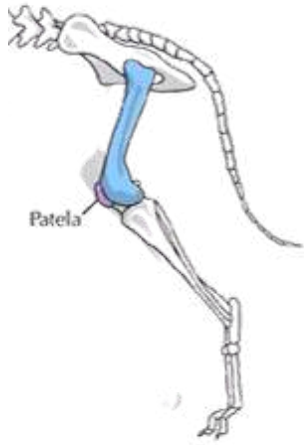
ANATOMIA SISTÊMICA

osteologia do membro pélvico



ANATOMIA SISTÊMICA

osteologia do membro pélvico



ANATOMIA SISTÊMICA

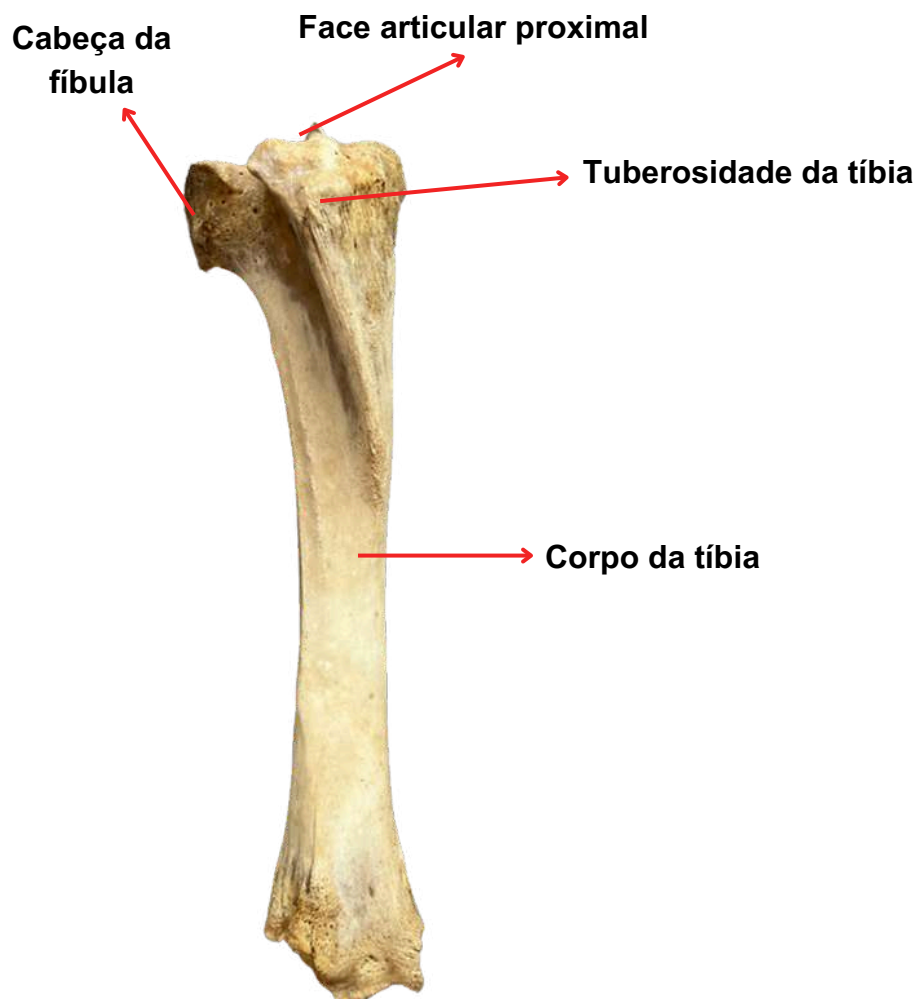
osteologia do membro pélvico

Fonte: Acervo do Laboratório de Morfofisiologia Animal

A tíbia e a fíbula são dois ossos longos da perna ou membro posterior de muitos animais vertebrados.

Tíbia: Mais grossa e maior, suporta o peso do corpo e se articula com o fêmur e o tálus.

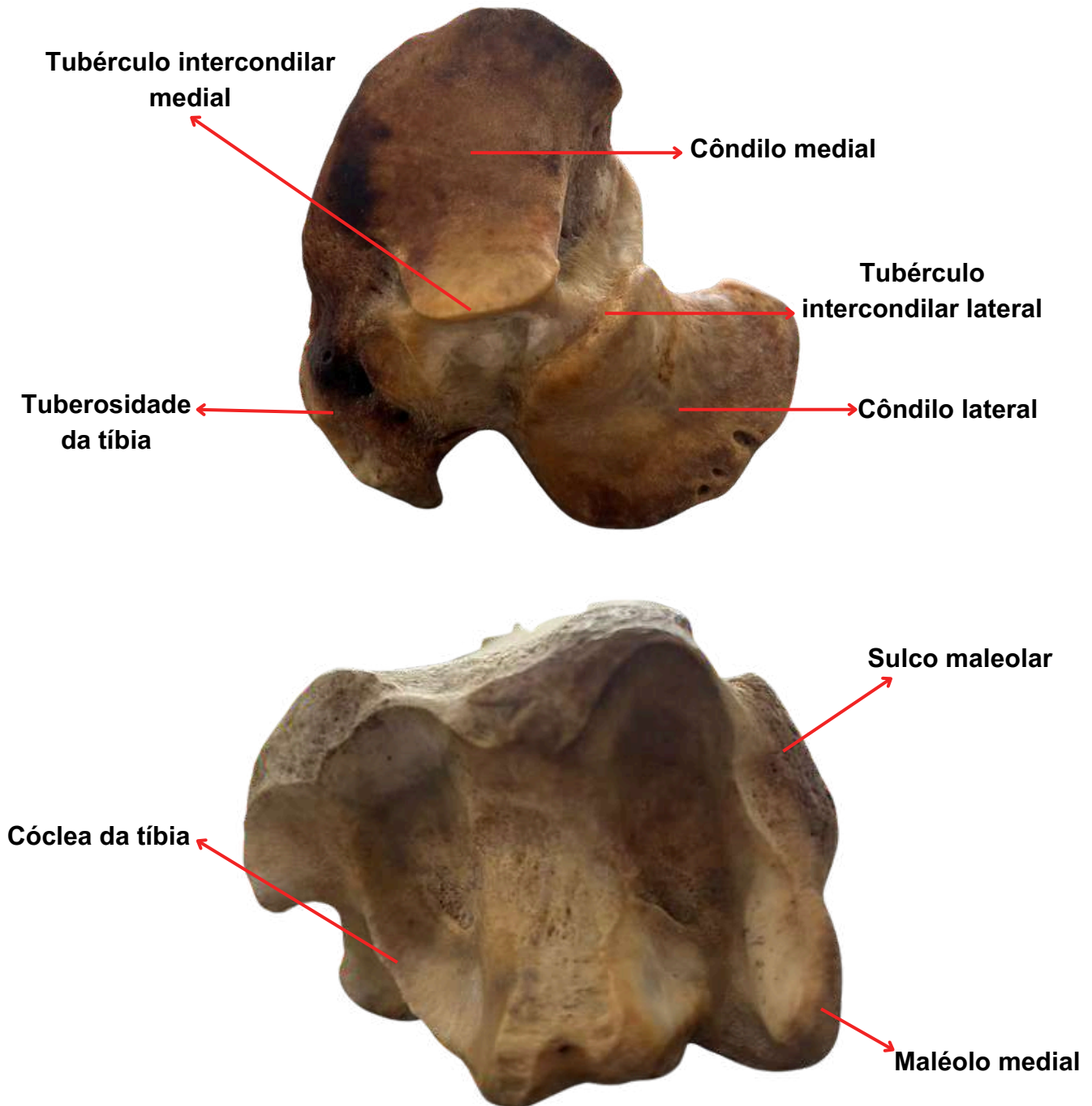
Fíbula: Mais fina, serve principalmente para fixação de músculos e estabilização do tornozelo.



Fonte: Acervo do Laboratório de Morfofisiologia Animal

ANATOMIA SISTÊMICA

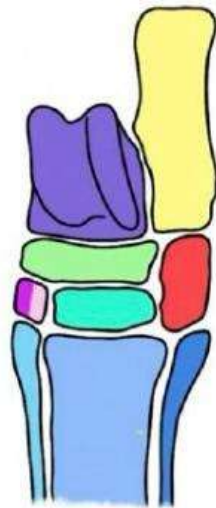
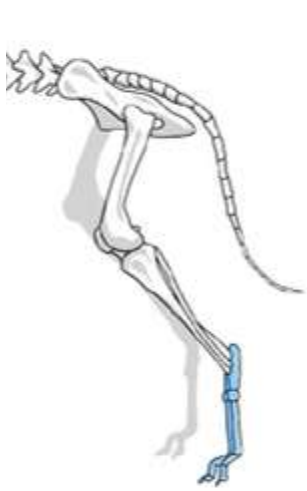
osteologia do membro pélvico



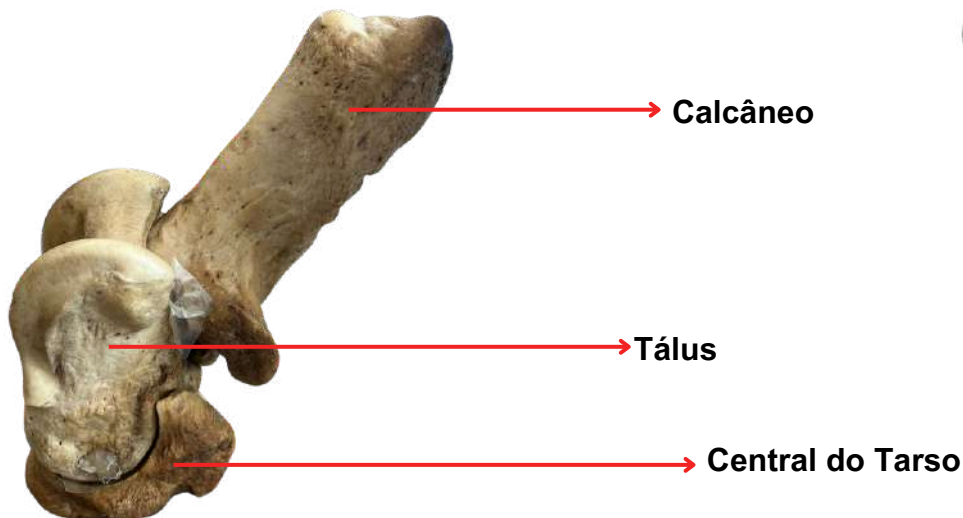
ANATOMIA SISTÊMICA

osteologia do membro pélvico

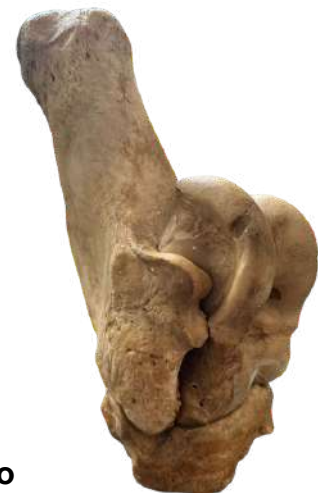OSSOS TÁRSICOS



- Tálus
- Calcâneo
- Osso central do tarso
- Osso tarsal I
- Osso tarsal II
- Osso tarsal III
- Osso tarsal IV



Vista lateral D



Vista lateral E

ANATOMIA SISTÊMICA

osteologia do membro pélvico



Vista dorsal



Vista lateral

O metatarso é um conjunto de ossos longos na pata de animais, que liga o tarso as falanges e é crucial para locomoção e equilíbrio. Sua estrutura varia entre espécies para se adaptar a diferentes tipos de movimento e ambientes.

Vista plantar

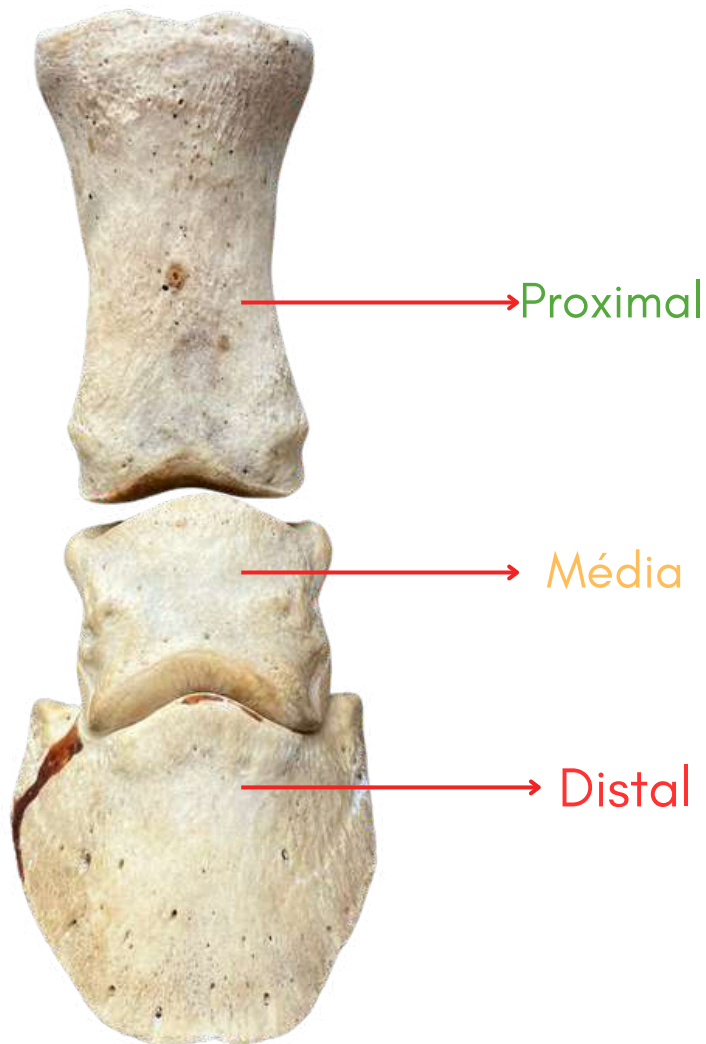


- Osso metatarsal I
- Osso metatarsal II
- Osso metatarsal III

ANATOMIA SISTÊMICA

osteologia do membro pélvico

As falanges são os ossos que formam os dedos das patas de muitos animais vertebrados, incluindo mamíferos, aves, répteis e anfíbios. Elas são essenciais para a locomoção e manipulação de objetos, dependendo da espécie.



A falange proximal é a falange mais próxima ao corpo, conectando-se ao osso do metacarpo (nas patas dianteiras) ou metatarso (nas patas traseiras). A falange medial está posicionada no meio do dedo, entre o osso longo da quartela e o osso do casco.

A falange distal é a falange mais distal, localizada dentro do casco. É a falange que está mais longe do corpo e é envolvida diretamente no contato com o solo.

REFERÊNCIAS

KÖNIG, H. E.; LIEBICH, H.G. **Anatomia dos Animais Domésticos**. 6. ed. [S.l]: Artmed, 2016.

SISTEMA DIGESTÓRIO

dos animais domésticos

O sistema digestório é fundamental para a sobrevivência dos animais domésticos, sendo responsável pela digestão, absorção de nutrientes e eliminação de resíduos. Este material abrange as estruturas anatômicas, suas funções e adaptações entre diferentes espécies, explorando aspectos importantes para estudantes de Zootecnia.

COMPONENTES DO SISTEMA DIGESTÓRIO:

O aparelho digestório é formado por:

- Trato alimentar: estrutura tubular contínua que vai da boca ao ânus.
- Glândulas anexas: órgãos que produzem e liberam substâncias que auxiliam na digestão (como enzimas e bile).

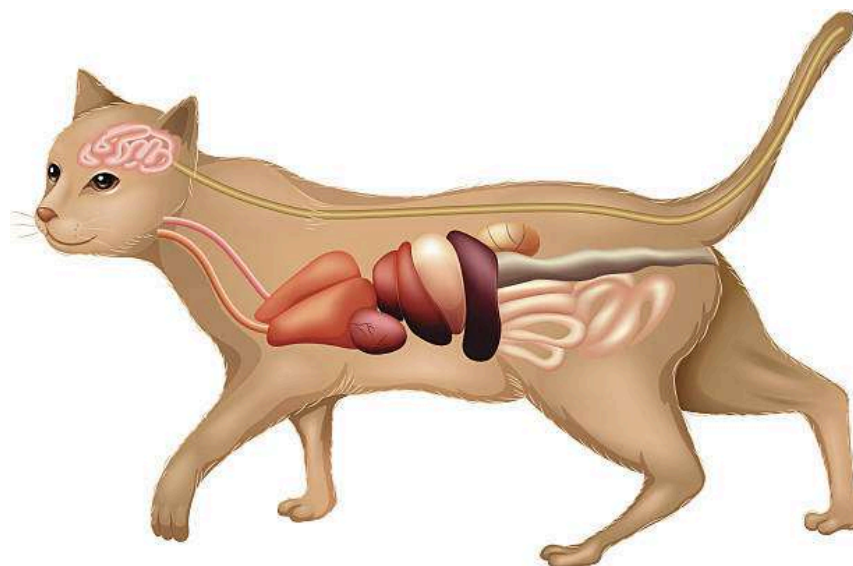
Trato alimentar:

Boca → Faringe → Esôfago → Estômago → Intestino Delgado (Duodeno, Jejuno, Íleo) → Intestino Grosso (Ceco, Cólon, Reto) → Ânus.

Glândulas anexas:

- Glândulas salivares
- Fígado
- Pâncreas

Figura 1: Imagem ilustrativa do sistema digestório felino.



SISTEMA DIGESTÓRIO

dos animais domésticos

CAVIDADE BUCAL

A boca é o ponto inicial da digestão, com funções de apreensão, mastigação, salivação e início da digestão química. Está dividida em:

- Vestíbulo da boca (entre os lábios e os dentes);
- Cavidade oral propriamente dita;

Delimitações anatômicas:

Rostral: lábios; **Lateral:** bochechas; **Dorsal:** palato duro e mole; **Ventral:** língua; **Caudal:** arcos palatoglossais.

- Componentes da boca:

Lábios: móveis e sensíveis (carnívoros) ou espessados (herbívoros, como bovinos).

Bochechas: auxiliam na retenção e movimentação do alimento.

Dentes: fazem a mastigação. Podem ser:

Braquiodontes (raízes curtas – carnívoros)

Hipsodontes (raízes longas – herbívoros)

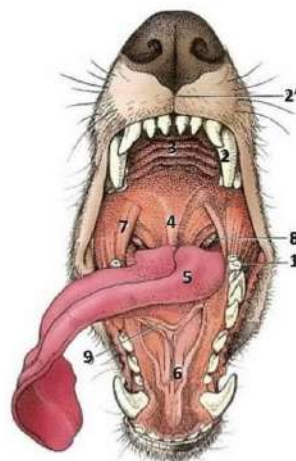
- dentárias (adultos):

Cão: I 3/3 C 1/1 P 4/4 M 2/3; **Gato:** I 3/3 C 1/1 P 3/2 M 1/1; **Equino:** I 3/3 C 1/1 P 3-4/3-4 M 3/3; **Suíno:** I 3/3 C 1/1 P 4/4 M 3/3; **Bovinos:** I 0/4 C 0/0 P 3/3 M 3/3 (possuem pulvino dentário).

Palato duro: apresenta rugas e papila incisiva;

Palato mole: separa cavidade nasal e oral.

Figura 2: Imagem ilustrativa da boca canino.



1- Segundo molar

2 - Canino

2' - Filtro labial

3 - Palato duro

4 - Palato mole

5 - Língua (raiz)

Fonte: Dyce, Sack & Wensing, Anatomia veterinária, 1991.

SISTEMA DIGESTÓRIO

dos animais domésticos

LÍNGUA

Órgão muscular com funções sensoriais, de preensão e termorregulação. Dividida em ápice, corpo e raiz. Possui papilas mecânicas (filiformes, lenticulares, cônicas) e gustativas (fungiformes, folhadas, valadas).

Figura 3: Imagem ilustrativa da língua canina.

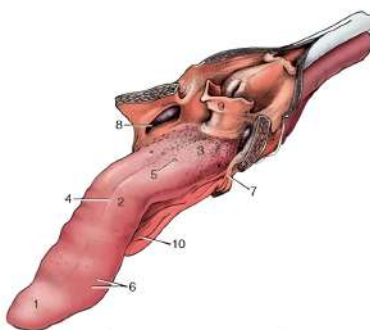


Figura 3-8 A língua do cão. O palato mole e o esôfago estão seccionados no plano mediano. 1, ápice; 2, corpo; 3, raiz, formando o assoalho da orofaringe; 4, sulco mediano; 5, papila valada; 6, papilas fungiformes; 7, arco palatoglossos; 8, tonsila palatina na fossa tonsilar; 9, epiglote; 10, frênulo.

Fonte: Dyce, Sack & Wensing, Anatomia veterinária, 1991.

Figura 4: Imagem ilustrativa/comparativa das línguas canino, felino, suíno, bovino e equino.

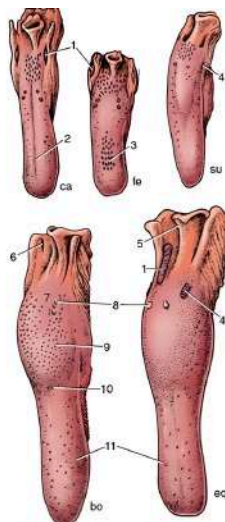


Figura 3-9 Vista dorsal da língua e epiglote de cão (ca), gato (fe), suíno (su), bovino (bo) e equino (eq). 1, tonsila palatina; 2, sulco mediano; 3, papilas filiformes; 4, papilas folhadas; 5, epiglote; 6, seio tonsilar; 7, raiz da língua; 8, papila valada; 9, toro da língua; 10, fossa lingual; 11, papilas fungiformes.

Fonte: Dyce, Sack & Wensing, Anatomia veterinária, 1991.

SISTEMA DIGESTÓRIO

dos animais domésticos

FARINGE

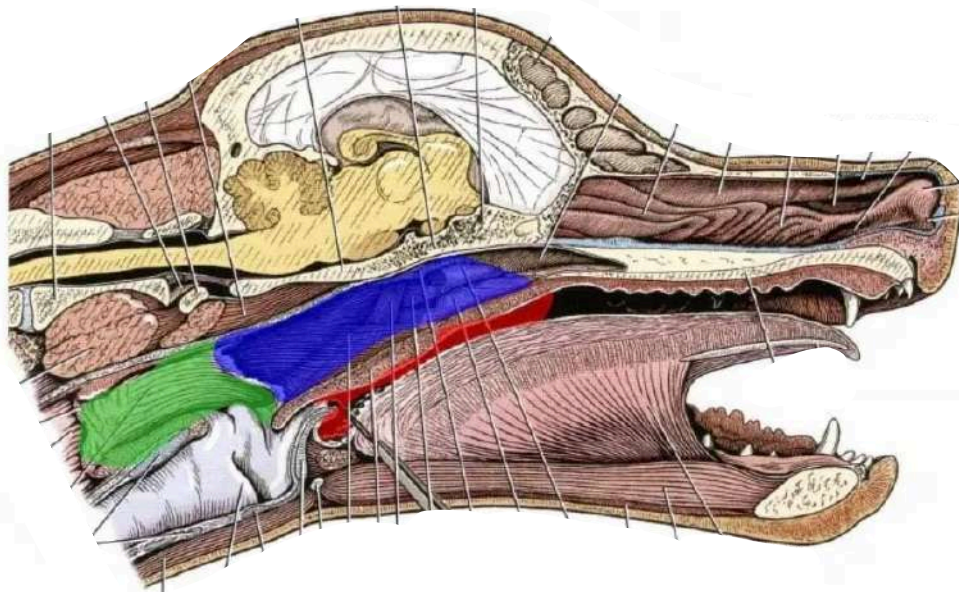
A faringe é a região comum aos sistemas digestório e respiratório. Divide-se em:

1. Nasofaringe;
2. Orofaringe;
3. Laringofaringe.

Função principal: condução do alimento da boca ao esôfago durante a deglutição.

Figura 5: Imagem demonstrativa da faringe canino.

Orofaringe, Nasofaringe e Laringofaringe



Fonte: SCRIBD, 2023.

SISTEMA DIGESTÓRIO

dos animais domésticos

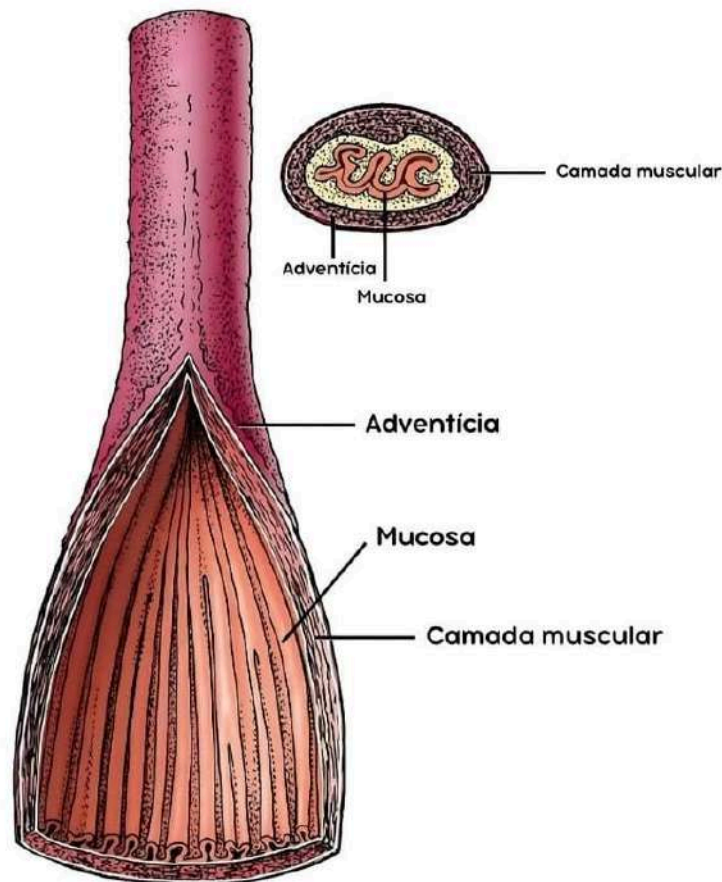
ESÔFAGO

É um tubo muscular que liga a faringe ao estômago. Suas porções são:

1. Cervical
2. Torácica
3. Abdominal

Nos **ruminantes**, apresenta musculatura estriada em toda a extensão. Nas **aves**, há a presença do divertículo esofágico (papo), um órgão de armazenamento antes do proventrículo.

Figura 6: Imagem ilustrativa do esôfago.



SISTEMA DIGESTÓRIO

dos animais domésticos

ESTÔMAGO

O estômago é o órgão responsável pelo início da digestão química dos alimentos. Sua estrutura e complexidade variam entre as espécies, refletindo os hábitos alimentares.

- **Monocavitários simples** – Cães e Gatos (Carnívoros)

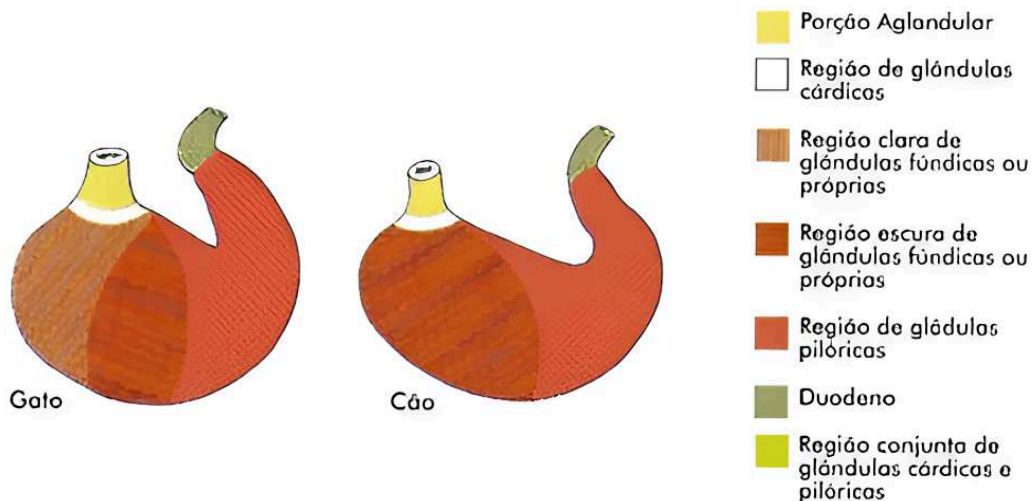
Formato: em “J”, localizado no antímero esquerdo da cavidade abdominal.

Partes: cárdia, fundo, corpo, piloro.

Funções: digestão química de proteínas, armazenamento de alimento e regulação da liberação para o duodeno.

Revestimento: mucosa glandular, com produção de HCl e pepsina. Em algumas espécies pode ter a parte aglandular, como nos equinos.

Figura 7: Demonstração das partes estomacais felino e canino.



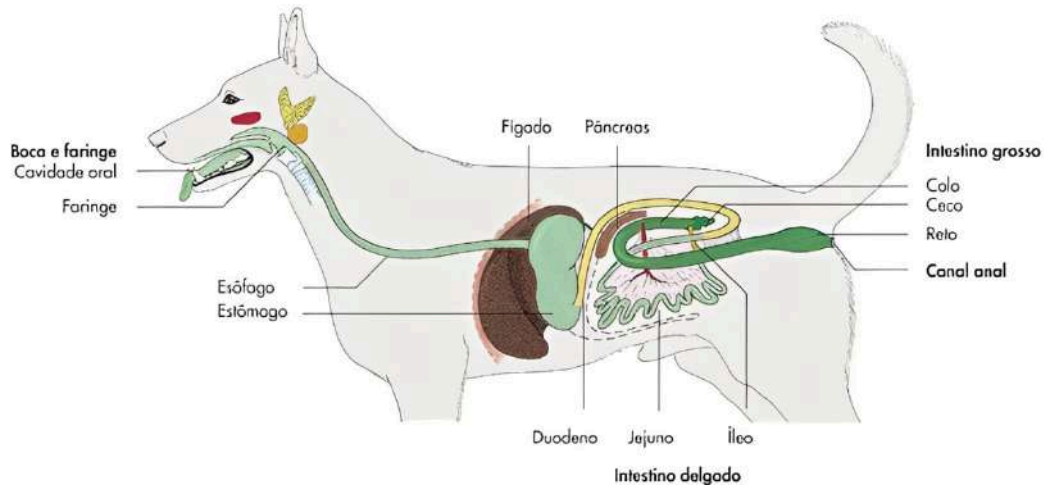
Fonte: HORST; HANS. Anatomia dos animais domésticos, 2011.

SISTEMA DIGESTÓRIO

dos animais domésticos

SISTEMA DIGESTÓRIO CANINO

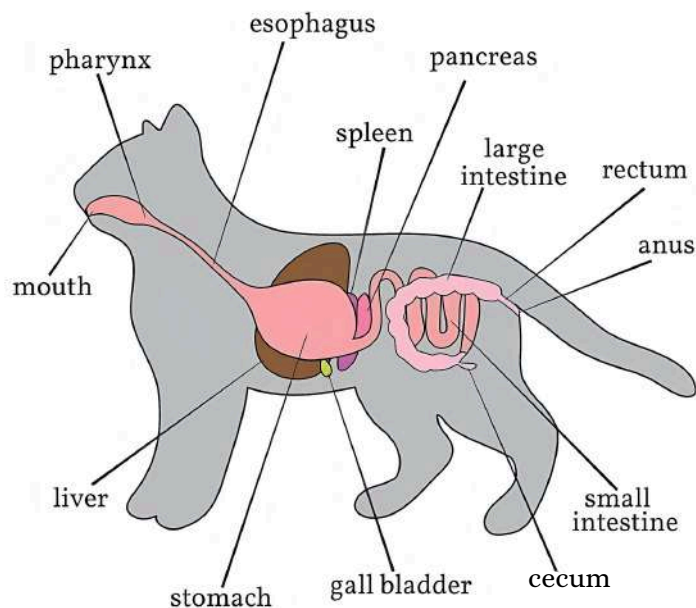
Figura 8: Ilustração do sistema digestivo canino.



Fonte: Dyce, Sack & Wensing, Anatomia veterinária, 1991.

SISTEMA DIGESTÓRIO FELINO

Figura 9: Ilustração do sistema digestivo felino.



Fonte: Dreamstime, 2025.

SISTEMA DIGESTÓRIO

dos animais domésticos

- **Monocavitários compostos** – Equinos e Suínos

Equinos

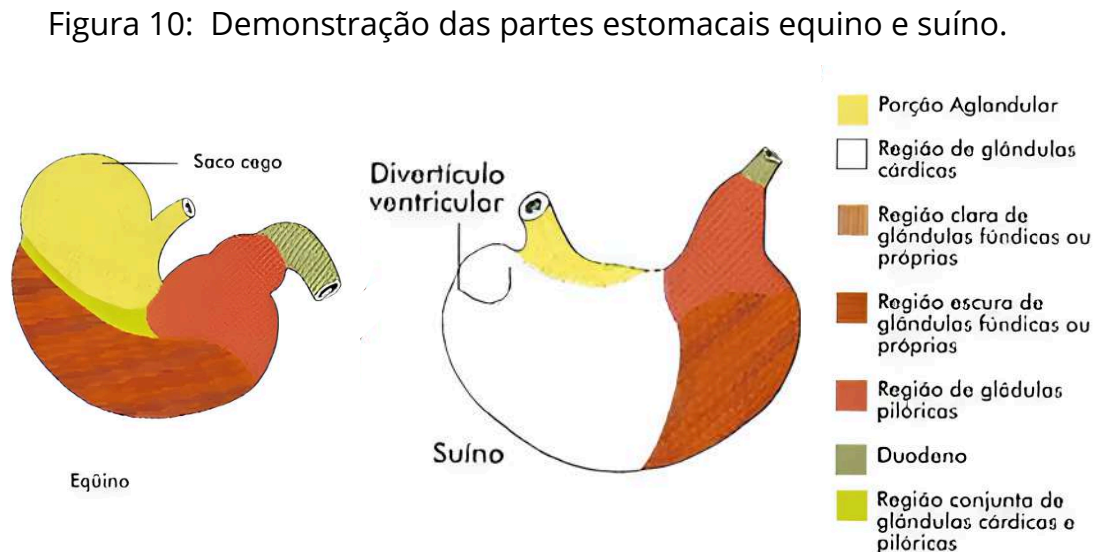
Estômago composto (área glandular e não glandular).

A linha de separação entre essas regiões é chamada de *margo plicatus* (margem pregueada).

Suínos

Também possuem estômago composto.

Apresentam o toro pilórico, elevação anatômica que participa do controle de esvaziamento gástrico.



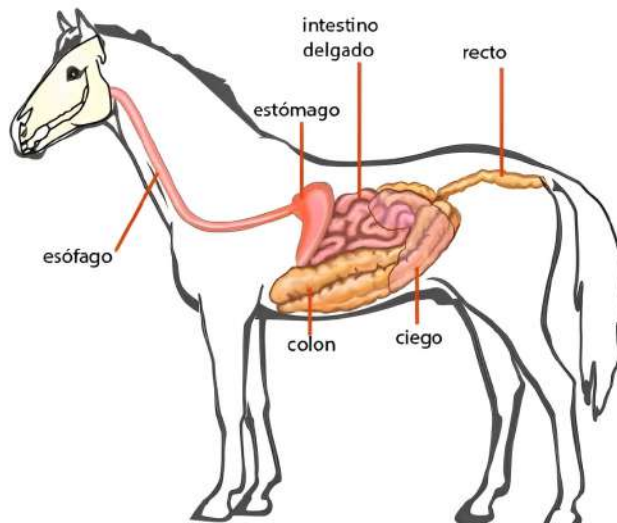
Fonte: HORST; HANS. Anatomia dos animais domésticos, 2011.

SISTEMA DIGESTÓRIO

dos animais domésticos

SISTEMA DIGESTÓRIO EQUINO

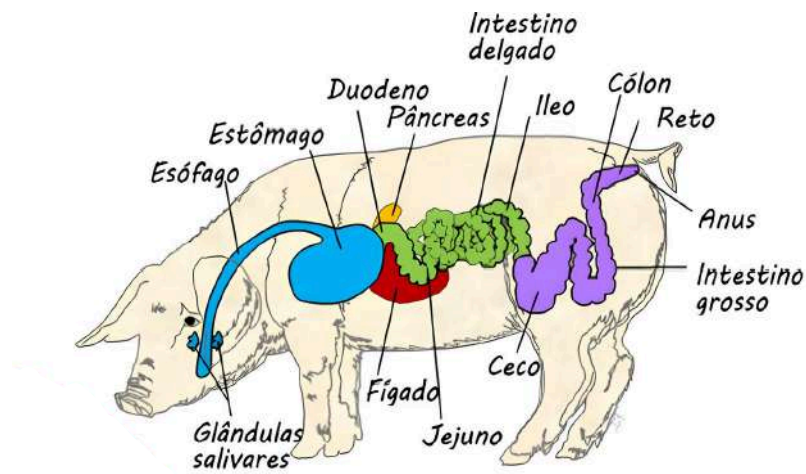
Figura 11: Ilustração do sistema digestivo equino.



Fonte: SCRIBD, 2019.

SISTEMA DIGESTÓRIO SUÍNO

Figura 12: Ilustração do sistema digestivo suíno.



Fonte: Passei direto, 2021.

SISTEMA DIGESTÓRIO

dos animais domésticos

- **Pluricavitários** – Ruminantes (Bovinos, Ovinos, Caprinos)

O estômago dos ruminantes é dividido em quatro compartimentos:

- Rúmen

O maior compartimento. Localizado no lado esquerdo.

Função: fermentação microbiana da celulose e produção de ácidos graxos voláteis.

Presença de papilas ruminais para absorção.

- Retículo

Paredes com aparência de favo de mel.

Participa da ruminação (regurgitação e remastigação do alimento).

Retém corpos estranhos.

- Omaso

Contém lâminas que aumentam a superfície de absorção.

Absorve água e eletrólitos.

Localizado no antímero direito.

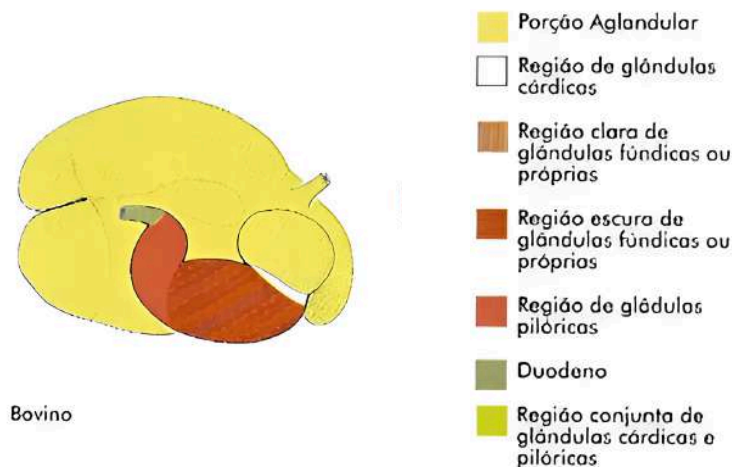
- Abomaso

Estômago verdadeiro.

Secreta ácido clorídrico e enzimas (pepsina).

Inicia a digestão química.

Figura 13: Demonstração das partes estomacais bovino.



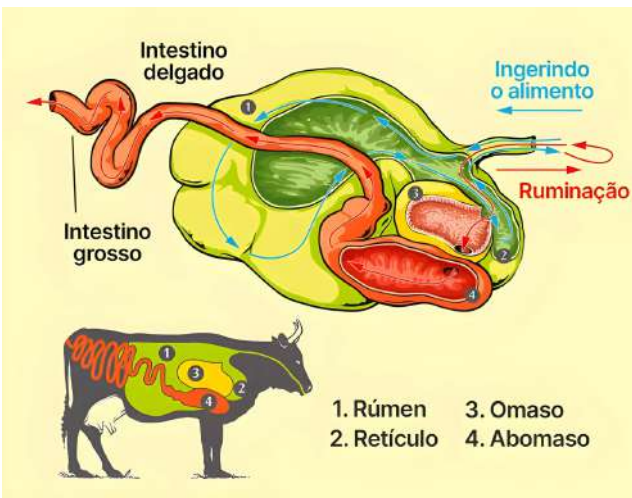
Fonte: HORST; HANS. Anatomia dos animais domésticos, 2011.

SISTEMA DIGESTÓRIO

dos animais domésticos

SISTEMA DIGESTÓRIO BOVINO

Figura 14: Demonstração do processo de ruminação.



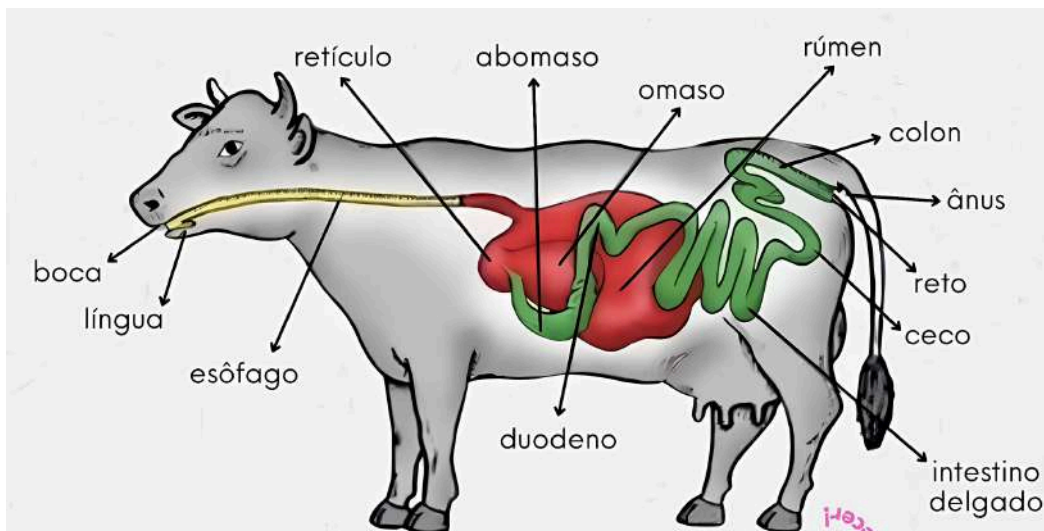
Fonte: Toda Matéria, 2017.

Figura 15: Imagem real das estruturas anatômicas do estômago ruminal.



Fonte: Ruminants Academy, 2024.

Figura 16: Ilustração do sistema digestivo bovino.



Fonte: Caroline Ambrosio, 2020.

SISTEMA DIGESTÓRIO

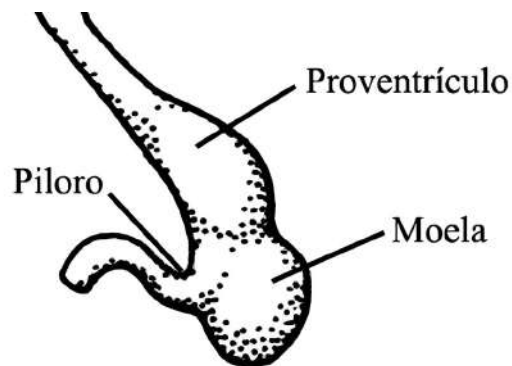
dos animais domésticos

- **Estômago das Aves**

Dividido em duas regiões funcionais:

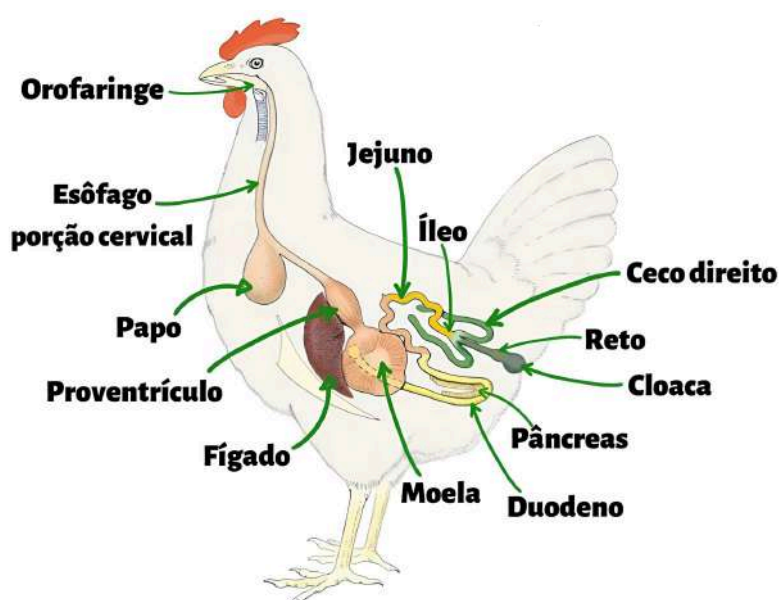
1. Proventrículo: estômago glandular, onde ocorre secreção de enzimas digestivas.
2. Moela (entrículo): estômago muscular, que tritura mecanicamente o alimento com auxílio de grãos de areia ingeridos.

Figura 17: Imagem ilustrativa das regiões estomacais ave.



Fonte: A vida dos vertebrados, 1999.

Figura 18: Ilustração do sistema digestivo ave.



Fonte: Aplica Vet, 2021.

SISTEMA DIGESTÓRIO

dos animais domésticos

INTESTINO

• Intestino Delgado

Duodeno: primeira porção. Recebe secreções do fígado e do pâncreas (bile e enzimas).

Jejuno: porção central e mais longa, principal local de absorção de nutrientes.

Íleo: segmento final, comunica-se com o ceco. Exceto em cães, onde essa comunicação ocorre apenas com o cólon.

• Intestino Grosso

Ceco: em forma de saco cego, importante em equinos, onde ocorre fermentação de fibras.

Cólon: dividido em cólon ascendente, transverso e descendente.

Reto: armazena fezes até a defecação.

Ânus: possui dois esfíncteres (interno e externo) que controlam a eliminação fecal.

Figura 19: Representação intestinal canino.

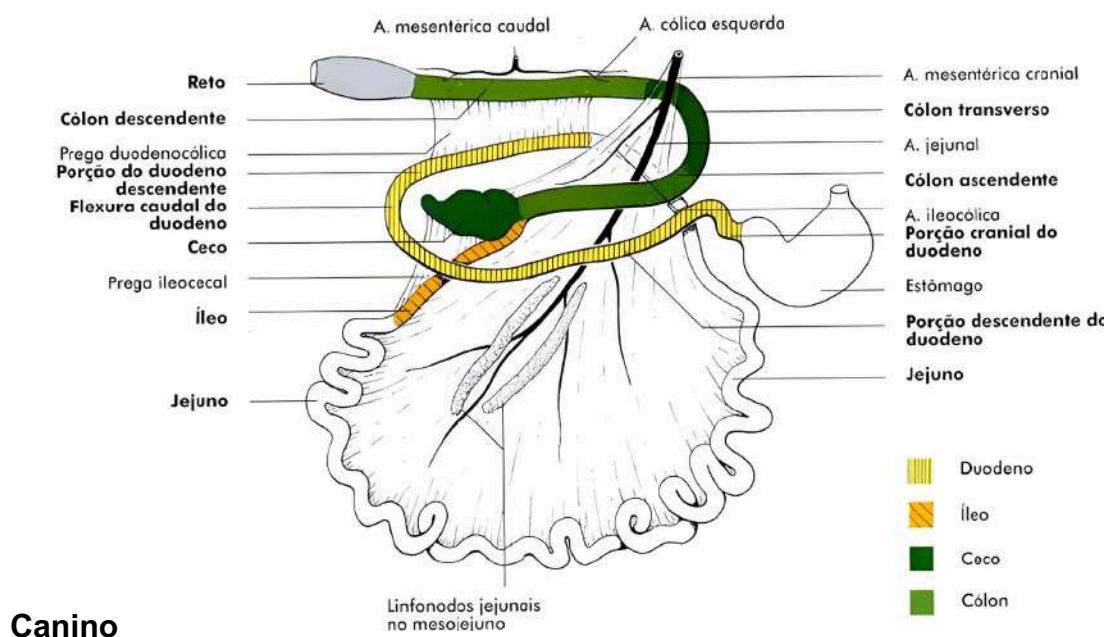
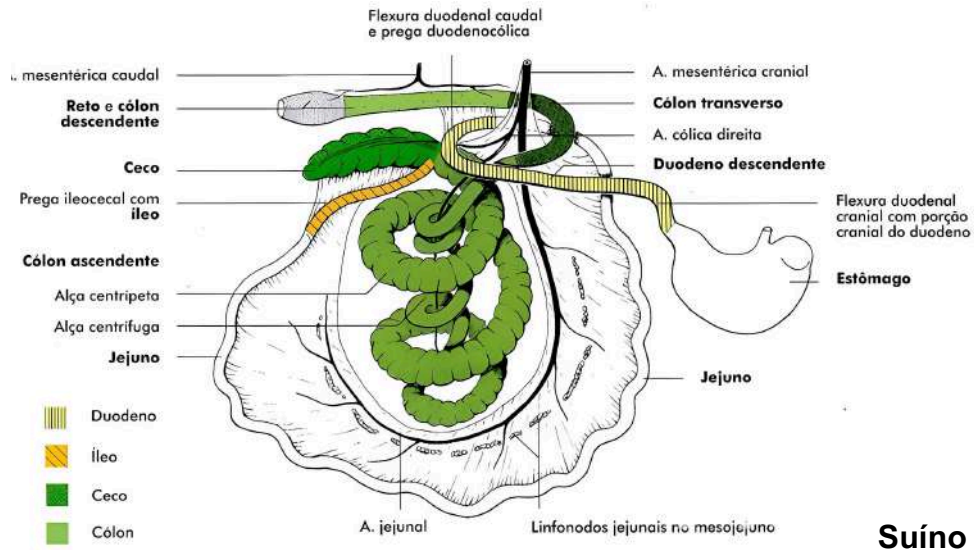
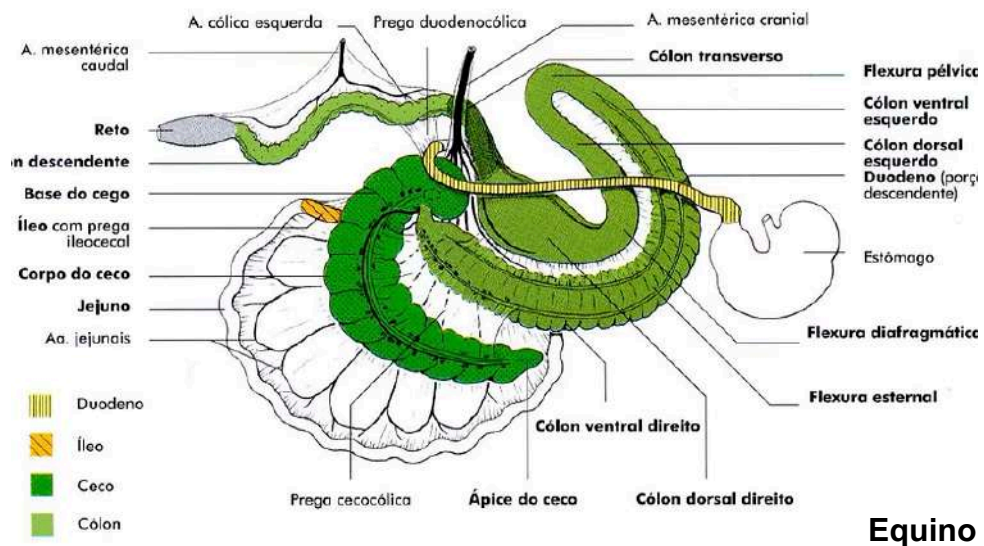


Figura 20: Representação intestinal suíno.



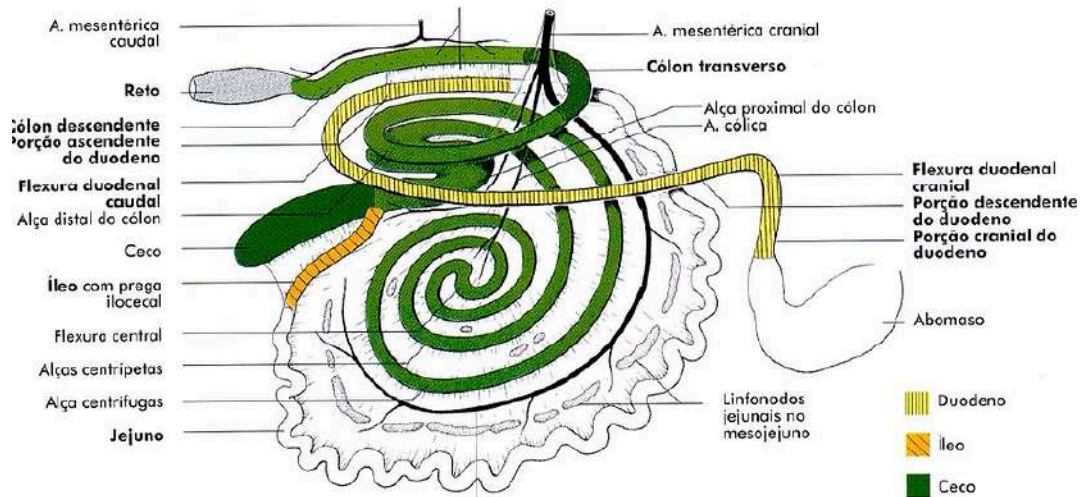
Fonte: HORST; HANS. Anatomia dos animais domésticos, 2011.

Figura 21: Representação intestinal equino.



Fonte: HORST; HANS. Anatomia dos animais domésticos, 2011.

Figura 22: Representação intestinal bovino.



Bovino

Fonte: HORST; HANS. Anatomia dos animais domésticos, 2011.

SISTEMA DIGESTÓRIO

dos animais domésticos

GLÂNDULAS ANEXAS

• Glândulas Salivares

Menores: glândulas bucais (linguais, labiais, palatinas).

Maiores:

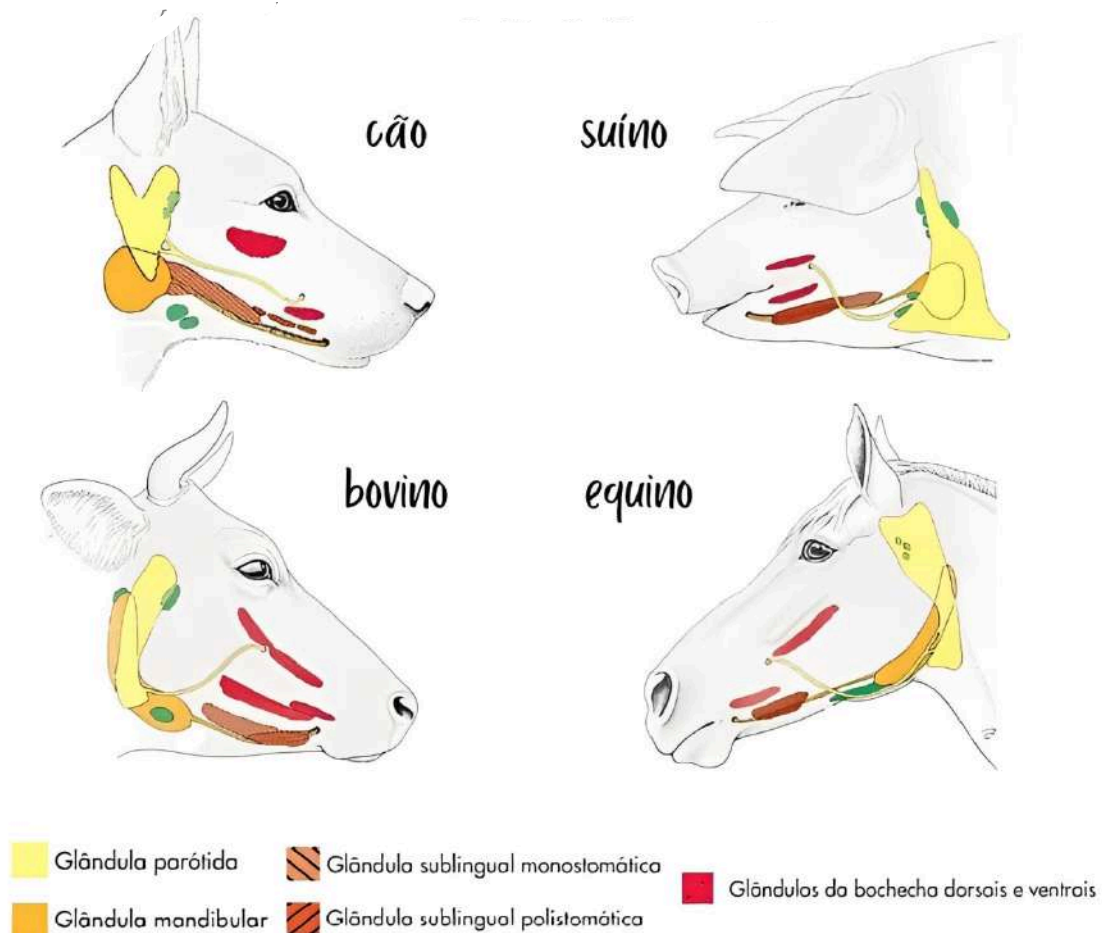
Parótida (próxima ao ouvido)

Mandibular

Sublingual

Função: produzir saliva com enzimas digestivas e lubrificar os alimentos

Figura 23: Demonstração e localização das glândulas salivares.



Fonte: Medvetbiaa, 2021.

SISTEMA DIGESTÓRIO

dos animais domésticos

FÍGADO

Maior glândula do corpo.

Possui dois faces: diafragmática e visceral.

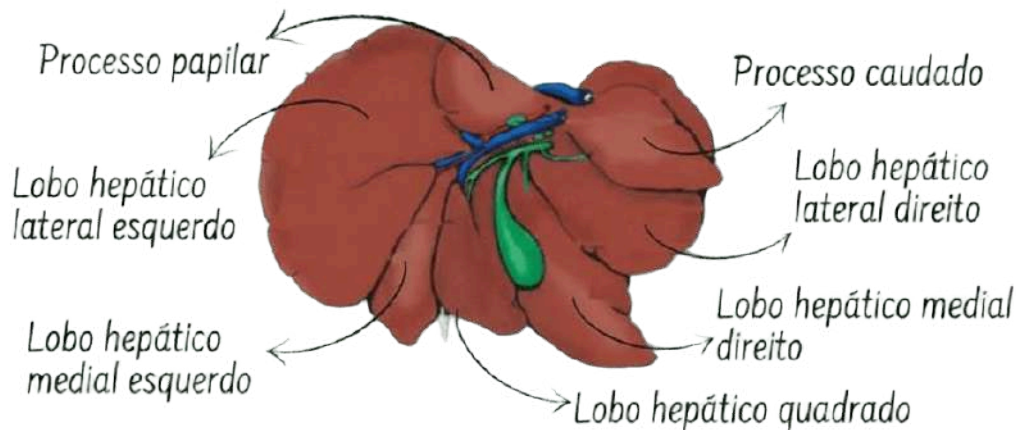
Dividido em lobos: direito (lateral e medial*), esquerdo (lateral e medial*), quadrado e caudado.

Produz bile, que emulsifica as gorduras.

Nos ruminantes, está totalmente no lado direito da cavidade abdominal.

* O padrão de lobação varia com a espécie

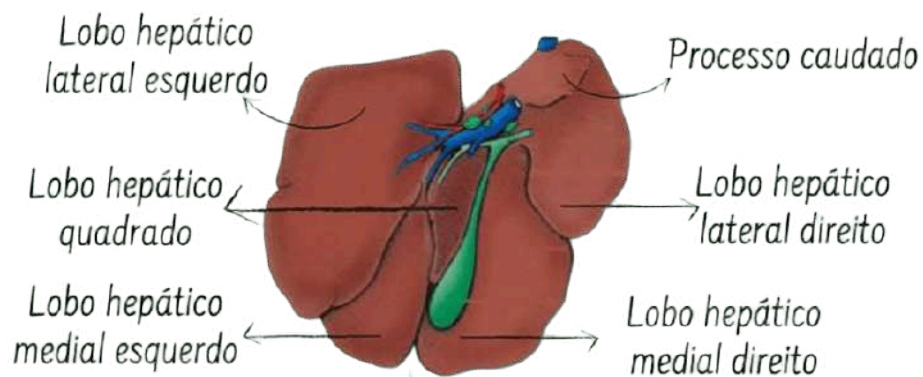
Figura 24: Imagem ilustrativa do fígado canino.



Canino

Fonte: ANVET, 2021.

Figura 25: Imagem ilustrativa do fígado suíno.



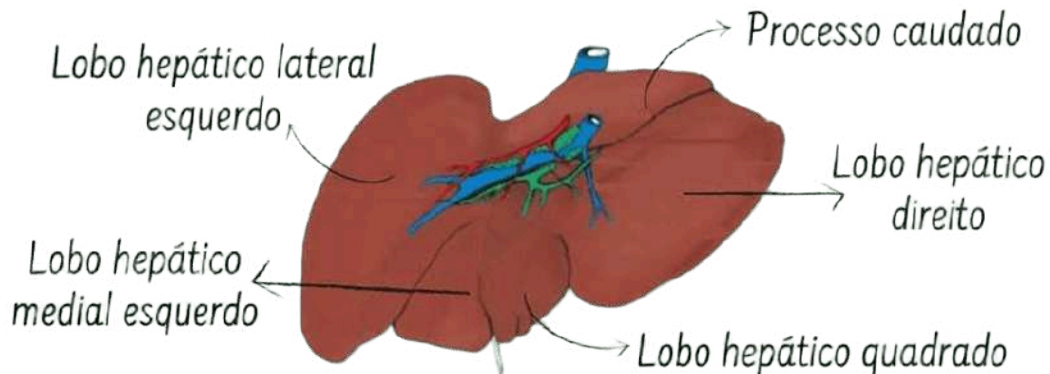
Suíno

Fonte: ANVET, 2021.

SISTEMA DIGESTÓRIO

dos animais domésticos

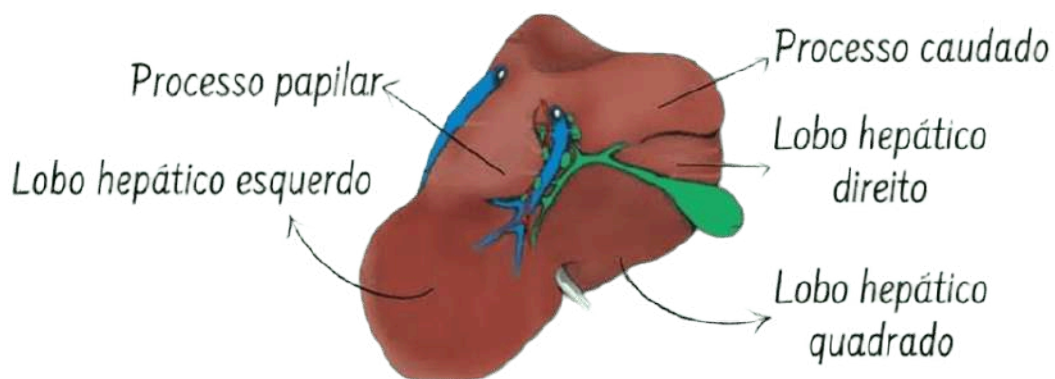
Figura 26: Imagem ilustrativa do fígado equino.



Equino

Fonte: ANVET, 2021.

Figura 27: Imagem ilustrativa do fígado bovino.



Bovino

Fonte: ANVET, 2021.

SISTEMA DIGESTÓRIO

dos animais domésticos

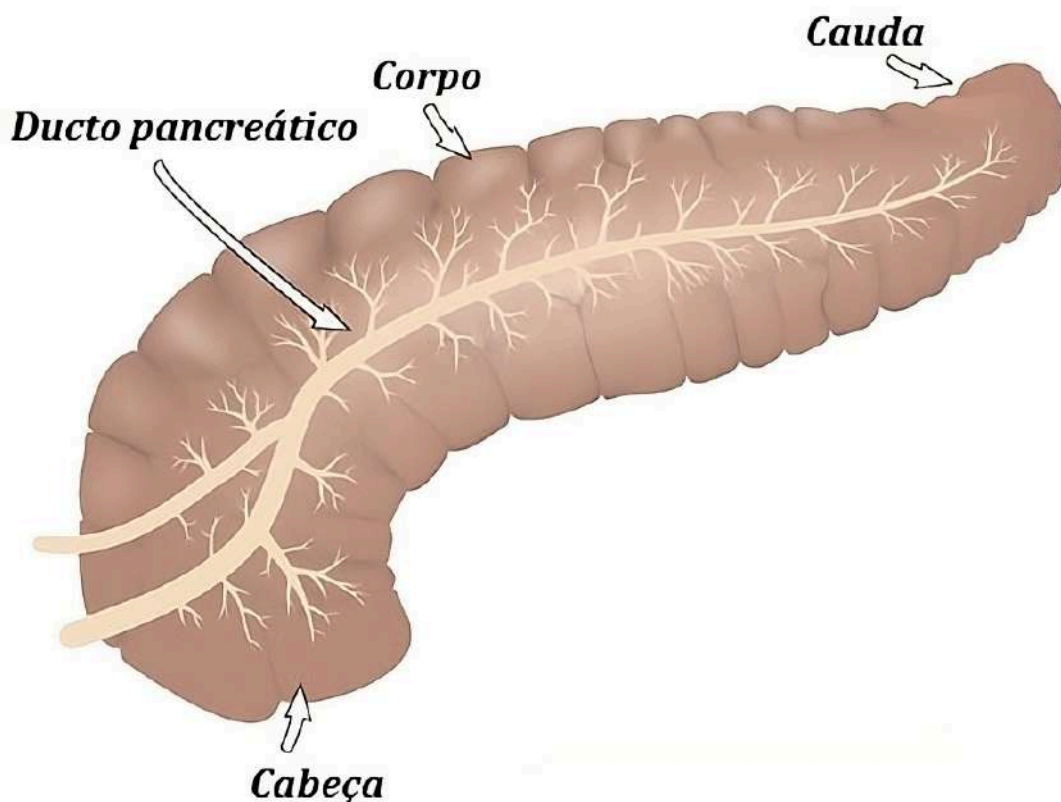
PÂNCREAS

Glândula mista (exócrina e endócrina).

Produz enzimas digestivas (tripsina, amilase, lipase) e hormônios (insulina, glucagon).

Intimamente ligado ao duodeno.

Figura 28: Imagem de Ilustração do pâncreas.



Fonte: Brasil Escola, 2025.

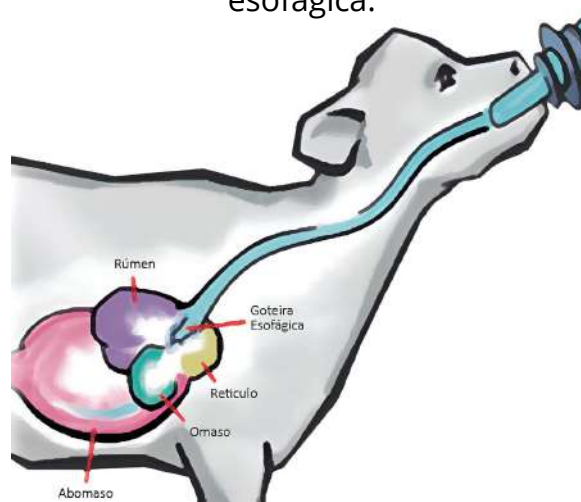
SISTEMA DIGESTÓRIO dos animais domésticos

DIFERENÇA ENTRE ESPÉCIE E FASE

Ruminantes neonatos ainda não possuem atividade ruminal. O leite é desviado ao abomaso via **goteira esofágica**.

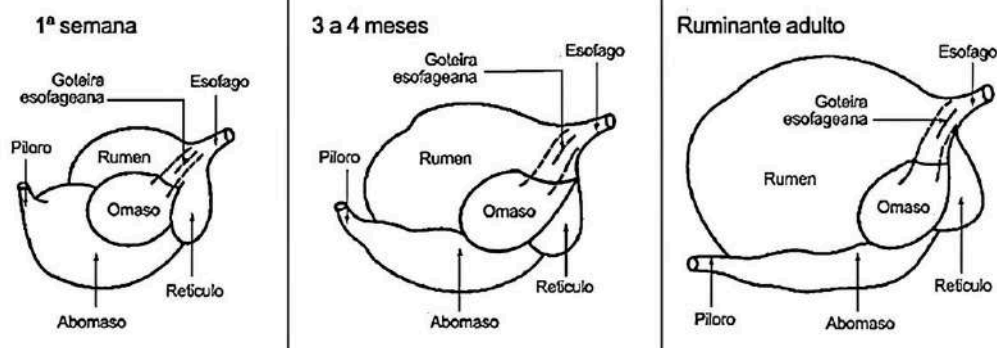
Com o crescimento, há desenvolvimento progressivo do rúmen, retículo e omaso.

Figura 29: Imagem de Ilustrativa da funcionalidade da goteira esofágica.



Fonte: Rehagro, 2024.

Figura 30: Demonstração evolutiva do estômago bovino até a fase adulta.



Fonte: UNIFESSPA, 2021.

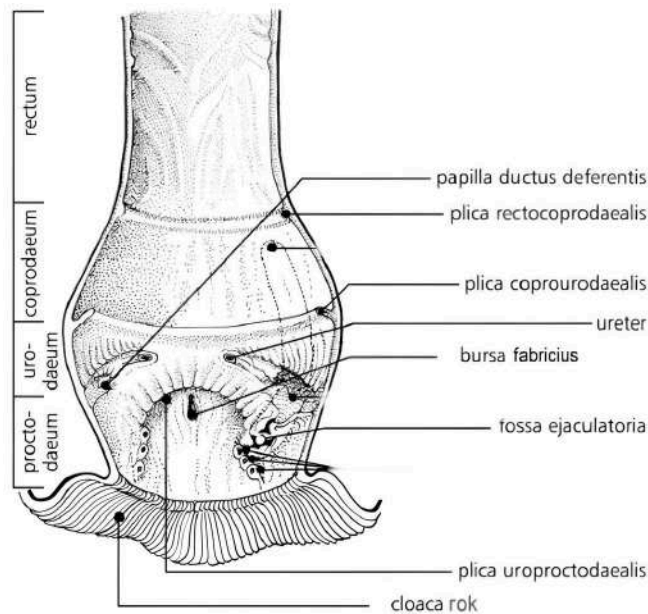
SISTEMA DIGESTÓRIO

dos animais domésticos

Equinos e suínos fermentam fibras no intestino grosso, diferentemente dos ruminantes.

Aves têm estrutura anatômica única, com estômago duplo e cloaca compartilhada com sistemas urinário e reprodutivo.

Figura 31: Ilustração da cloaca ave.



Fonte: beautyofbirds.com, 2021.

Considerações finais:

O sistema digestório é essencial para a saúde e o bem-estar dos animais. Cada espécie tem adaptações próprias que refletem sua alimentação e modo de vida. Entender essas diferenças nos permite oferecer um manejo mais adequado, respeitoso e eficiente.

Para quem estuda Zootecnia, esse conhecimento vai além da teoria: é uma forma de cuidar melhor dos animais, garantindo nutrição, saúde e qualidade de vida. Que esta apostila ajude a despertar ainda mais interesse e sensibilidade no olhar sobre a anatomia e a vida animal.

SISTEMA DIGESTÓRIO

dos animais domésticos

REFERÊNCIAS:

DYCE, K. M.; SACK, W. O.; WENSING, C. J. G. Tratado de anatomia veterinária. 4. ed. Rio de Janeiro: Elsevier, 2010. Tradução autorizada do original: Textbook of Veterinary Anatomy.

KÖNIG, Horst Erich; LIEBICH, Hans-Georg. Anatomia dos animais domésticos: texto e atlas colorido. 6. ed. Porto Alegre: Artmed, 2016. Tradução: Régis Pizzato. Revisão técnica: Luciana Silveira Flôres Schoenau; Marlyene José Afonso Accioly Lins Amorim.

SISTEMA REPRODUTOR

Anatomia do sistema reprodutor masculino e feminino

O sistema reprodutor de animais domésticos é responsável pela perpetuação das espécies, permitindo a produção de descendentes. No sistema reprodutor masculino, os órgãos produzem e transportam espermatozoides, enquanto no sistema feminino ocorre a produção de oócitos, a gestação e a lactação. Ambos os sistemas são influenciados por hormônios que regulam o ciclo reprodutivo e o comportamento sexual. Essas funções desempenham um papel essencial na reprodução e em práticas de manejo, como a inseminação artificial e o melhoramento genético.

SISTEMA REPRODUTOR MASCULINO

O sistema reprodutor masculino é composto por estruturas responsáveis pela produção, armazenamento e transporte de espermatozoides, além de glândulas acessórias que contribuem para a composição do ejaculado.

COMPONENTES

Nos animais domésticos como bovinos, equinos, suínos, cães e gatos, os principais componentes são:

Testículos: Localizados no escroto, produzem espermatozoides e hormônios como a testosterona.

Epidídimos: Situados ao longo dos testículos, são responsáveis pelo armazenamento e maturação dos espermatozoides.

Ductos deferentes: Transportam os espermatozoides do epidídimo para a uretra durante a ejaculação.

Glândulas acessórias: Produzem secreções que compõem o sêmen, auxiliando na nutrição e proteção dos espermatozoides. Nos animais domésticos, incluem:

- **Próstata** (exceto pequenos ruminantes);
- **Vesículas seminais** (presente em bovinos, equinos, suínos e pequenos ruminantes);
- **Glândulas bulbouretrais** (presentes na maioria das espécies, exceto em cães).

SISTEMA REPRODUTOR

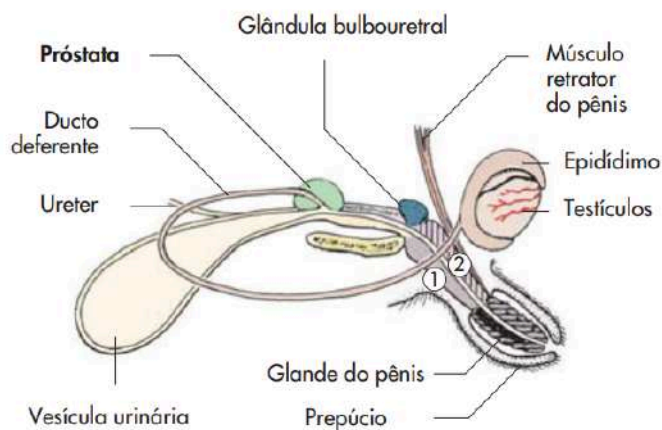
componentes do sistema reprodutor masculino

Uretra: Canal que conduz o sêmen e a urina para o exterior do corpo.

Pênis: Órgão copulador usado para a deposição do sêmen no trato reprodutivo feminino. A anatomia do pênis varia entre espécies:

- **Fibroelástico** (bovinos, ovinos, caprinos e suínos).
- **Musculocavernoso** (cães, gatos e equinos).

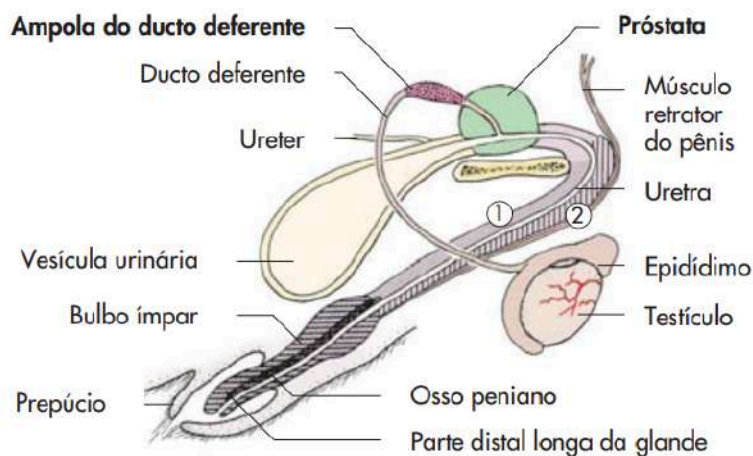
Figura 1. Órgãos genitais do gato



① Corpo cavernoso

② Corpo esponjoso

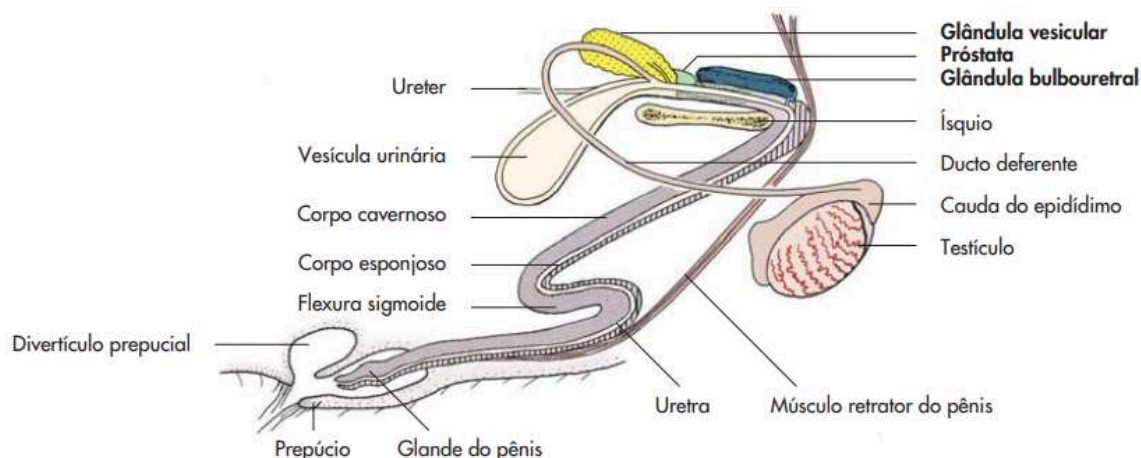
Figura 2. Órgãos genitais do cão



① Corpo cavernoso

② Corpo esponjoso

Figura 3. Órgãos genitais do cachaço



SISTEMA REPRODUTOR

componentes do sistema reprodutor masculino

Figura 4. Órgãos genitais do bovino

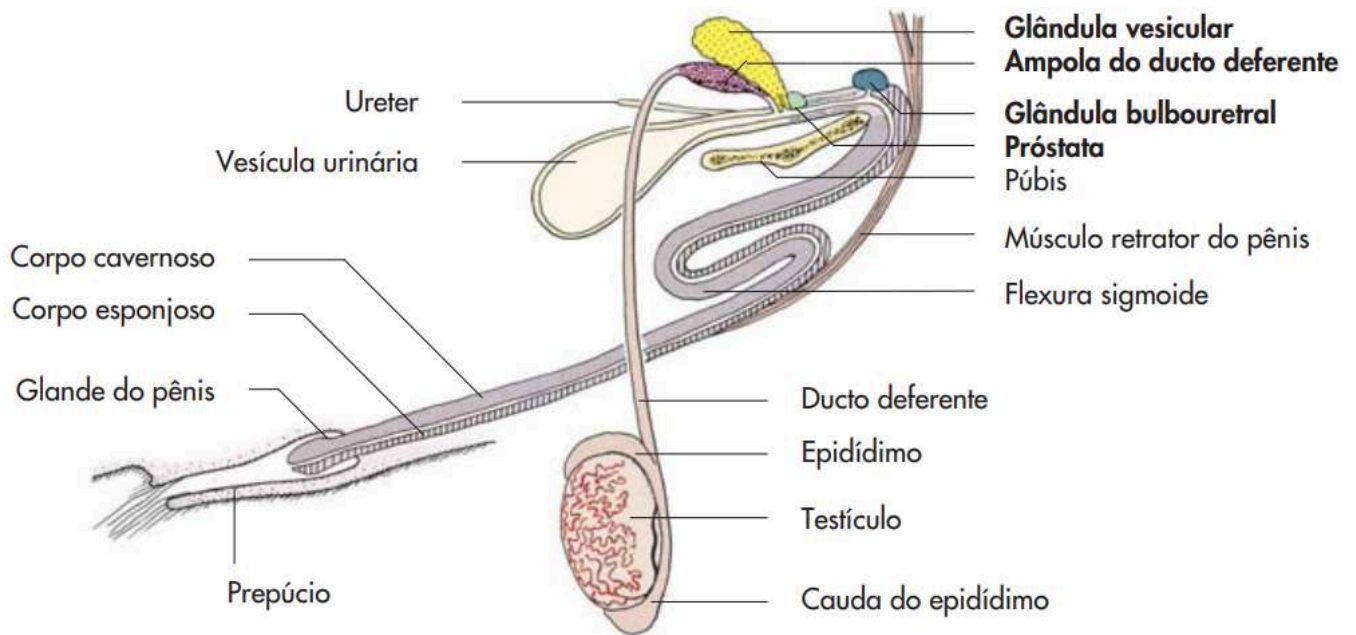
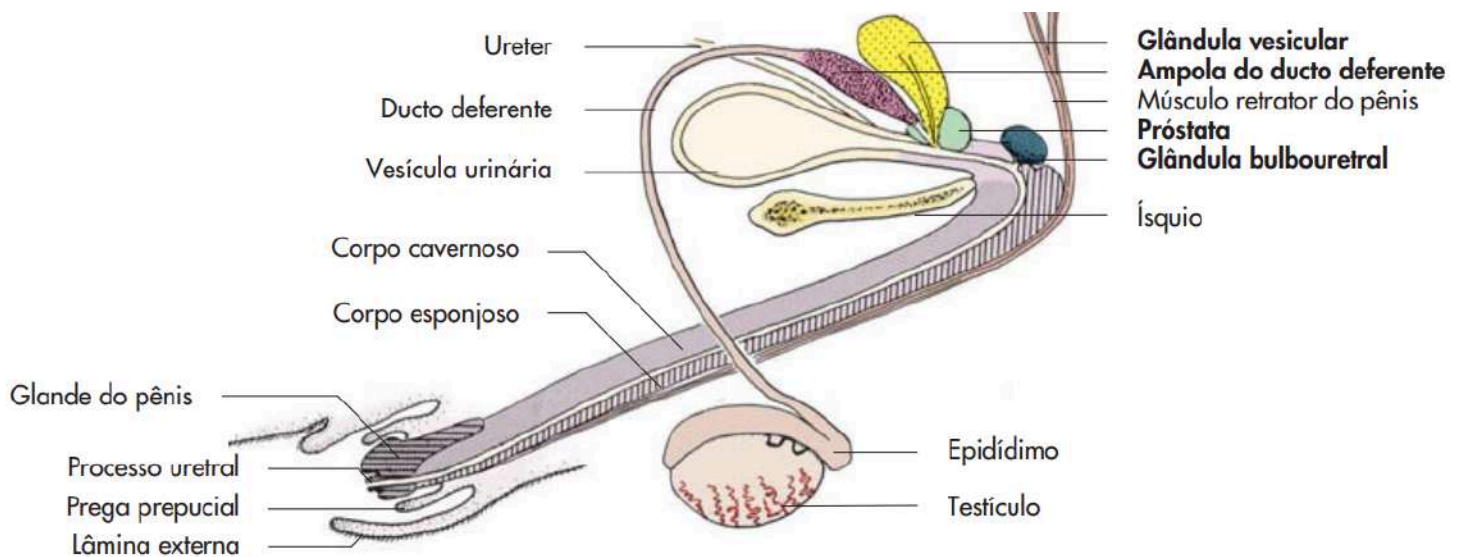


Figura 5. Órgãos genitais do equídeo



SISTEMA REPRODUTOR

Componentes do sistema reprodutor masculino

TESTÍCULOS

Os testículos são órgãos essenciais do sistema reprodutor masculino nos animais domésticos, responsáveis pela produção de espermatozoides e hormônios, principalmente a testosterona. Estão localizados no escroto e desempenham papéis fundamentais na reprodução e no comportamento sexual.

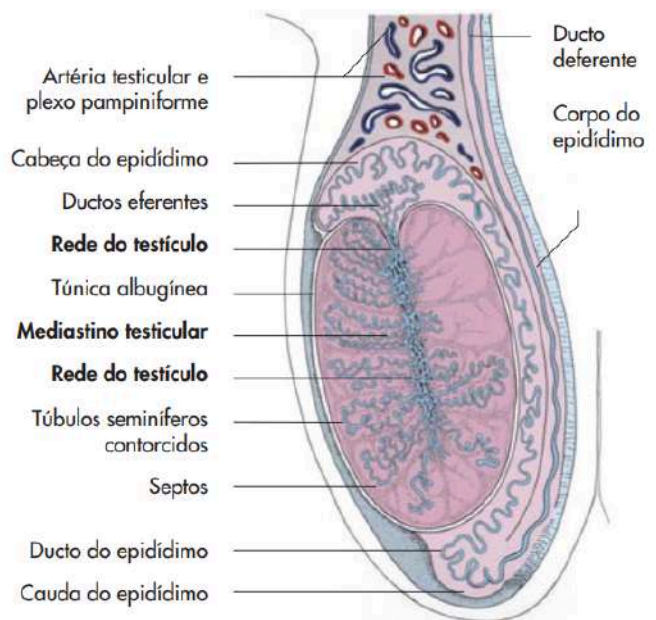
ESTRUTURA DOS TESTÍCULOS

- **Túnica Albugínea:**
- **Parênquima Testicular:**
Composto por **túbulos seminíferos, Células de Sertoli e Células de Leydig**
- **Sistema de Drenagem**

FUNÇÕES DOS TESTÍCULOS

No interior dos testículos, encontram-se os túbulos seminíferos, onde ocorre a espermatogênese.

Figura 6. Testículo, epidídimo e ducto deferente de um touro (secção mediana).



Fonte: KÖNIG; LIEBICH, 2016

A espermatogênese é um processo contínuo, regulado por hormônios como o folículo-estimulante (FSH) e a testosterona, e depende de condições ideais, como a temperatura reduzida em relação ao resto do corpo. Os testículos também secretam testosterona, um hormônio produzido pelas células de Leydig, localizadas no tecido intersticial, com papel vital no desenvolvimento e na manutenção das características sexuais secundárias (crescimento muscular, a distribuição de pelos, o comportamento sexual e a libido).

SISTEMA REPRODUTOR

Componentes do sistema reprodutor masculino

PARTICULARIDADES POR ESPÉCIE

Ruminantes: Testículos grandes e pendulares

Equinos: Testículos de formato elíptico, localizados mais próximos ao corpo.

Suínos: Testículos de formato oval, localizados na região perineal.

Cães: Testículos pequenos em relação ao corpo e de formato oval.

Gatos: Testículos localizados próximos ao ânus, com posição mais vertical.

EPIDÍDIMO

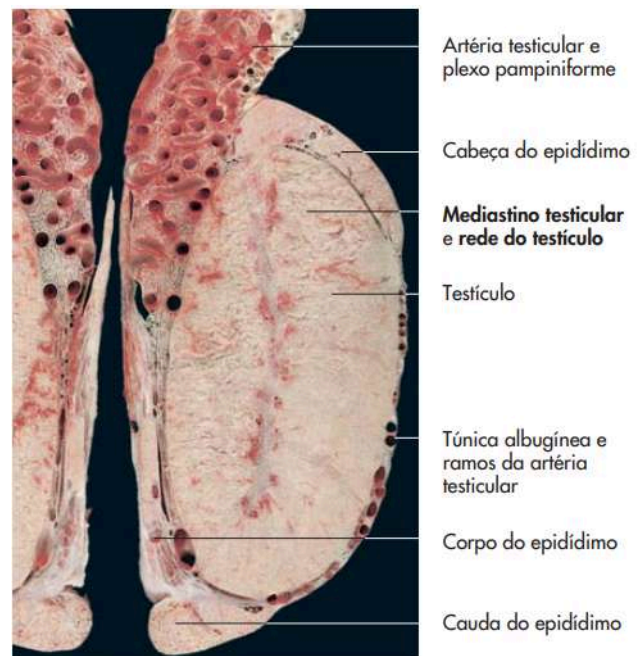
O epidídimo se estende ao longo da borda dorsal do testículo, com funções fundamentais na maturação, armazenamento e transporte dos espermatozoides. É dividido em três partes:

Cabeça (ou porção cranial);

Corpo;

Cauda.

Figura 7. Testículo e epidídimo de um touro (secção mediana, artéria testicular injetada).



Fonte: KÖNIG; LIEBICH, 2016

GLÂNDULAS ANEXAS

As glândulas anexas ou glândulas acessórias são estruturas que produzem fluidos que se misturam aos espermatozoides para formar o sêmen. Esses fluidos são essenciais para a nutrição, proteção e transporte dos espermatozoides, além de garantir a viabilidade deles durante o processo reprodutivo.

SISTEMA REPRODUTOR

componentes do sistema reprodutor masculino

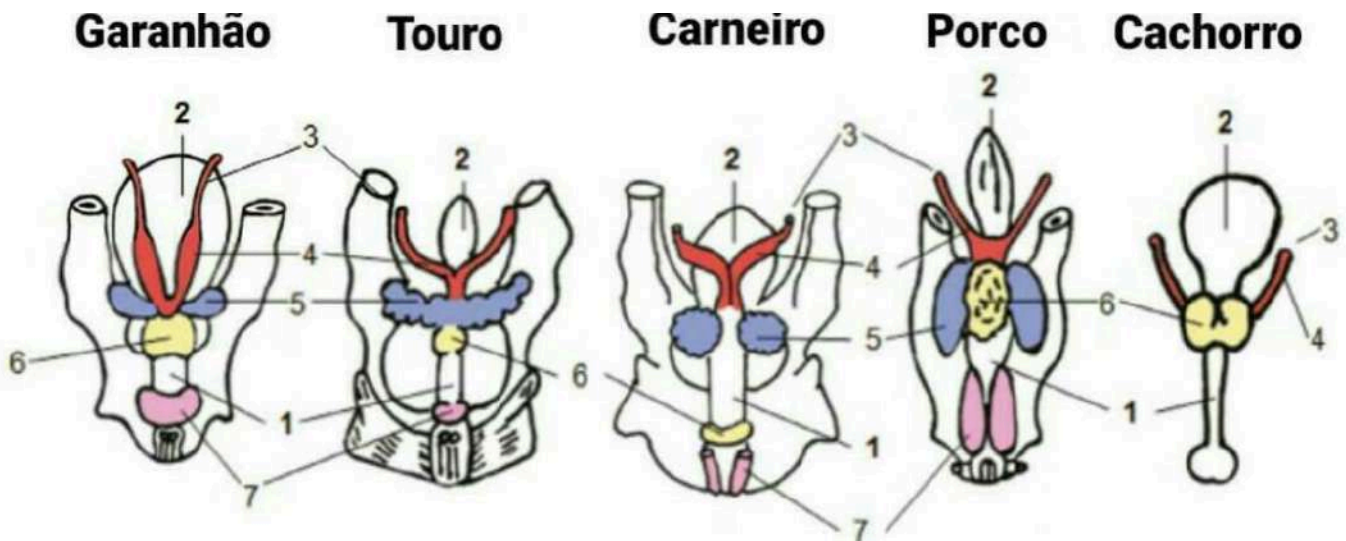
As glândulas anexas são divididas em:

Glândulas Vesiculares: produzem um fluido rico em frutose, prostaglandinas e proteínas. Presente em bovinos, suínos e equinos.

Próstata: Presente em quase todas as espécies domésticas, exceto em pequenos ruminantes. Em equinos, a próstata é menor e menos ativa comparada a outras espécies.

Glândulas Bulbouretrais: Encontradas nas espécies domésticas, com exceção do cão.

Figura 8. Glândulas acessórias do aparelho reprodutor masculino. 1, uretra; 2, bexiga urinária; 3, ducto deferente; 4, ampola; 5, glândula seminal; 6, próstata; 7, glândula bulbouretral.

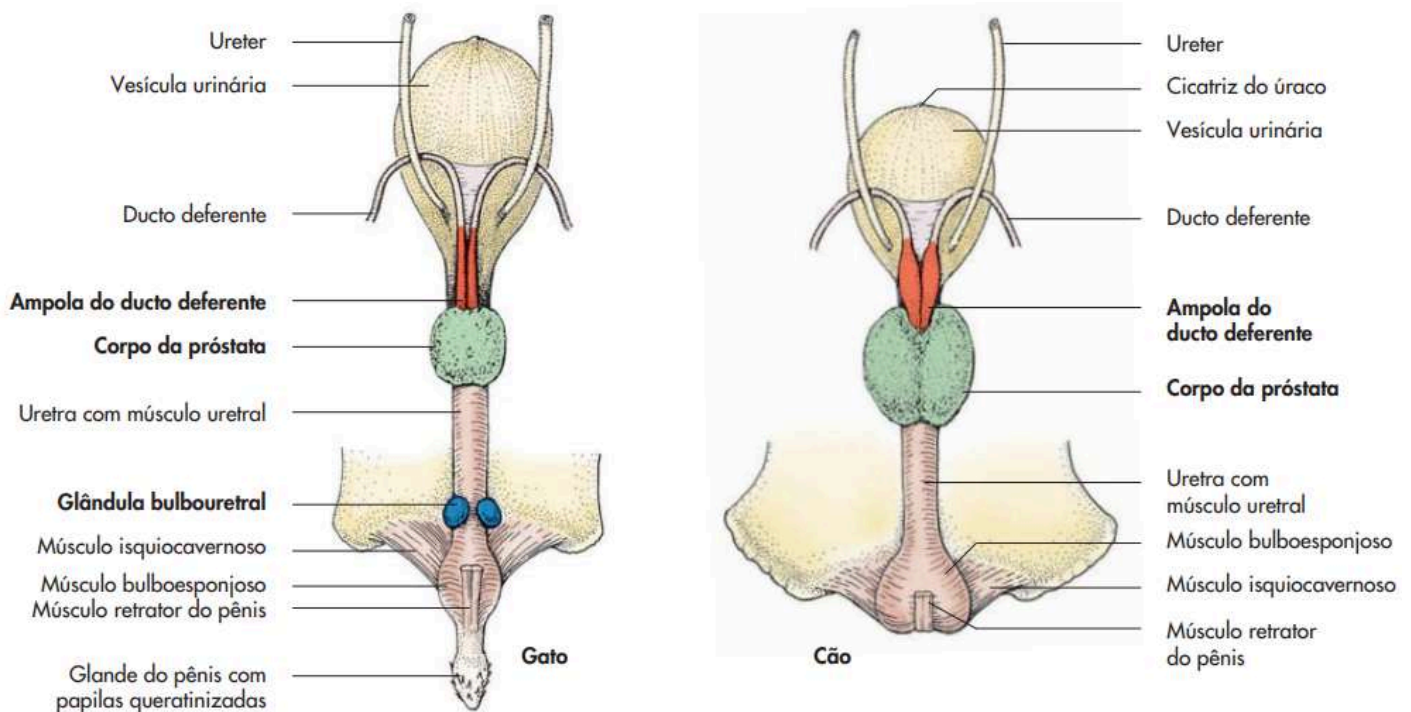


Fonte: BOETA et al., 2018.

SISTEMA REPRODUTOR

componentes do sistema reprodutor masculino

Figura 9. glândulas acessórias do cão e do gato.



Fonte: KÖNIG; LIEBICH, 2016

URETRA

É responsável pelo transporte da urina da bexiga para o meio externo e, nos machos, também pelo transporte do sêmen durante a ejaculação. Sua estrutura e função variam ligeiramente entre as espécies.

É rodeada pelo tecido vascular cavernoso.

PÊNIS

Possui dupla função: a eliminação da urina e a deposição do sêmen no aparelho genital da fêmea. Possui três porções: a base (raiz), o corpo e a glande.

SISTEMA REPRODUTOR

componentes do sistema reprodutor masculino

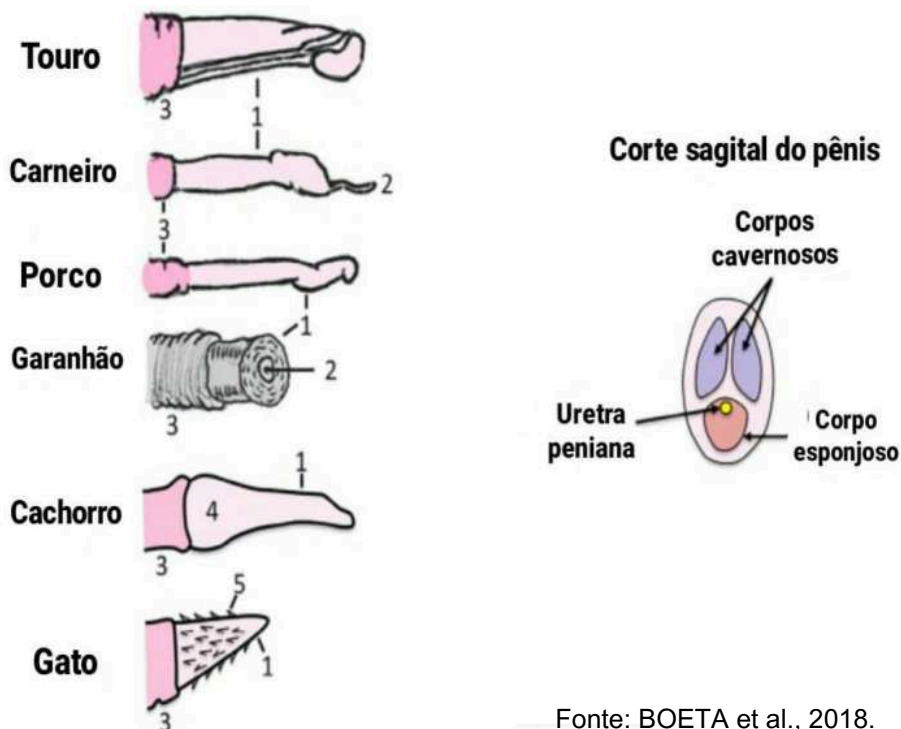
PÊNIS

Carnívoros e equinos (pênis vascular) apresentam pênis com grandes espaços nos corpos cavernosos, enquanto nos ruminantes e suínos, com pênis fibroelástico, os corpos cavernosos são menos desenvolvidos. Ruminantes e suínos apresentam a flexura sigmoide (ou "S" peniano), que se distende pelo relaxamento do músculo retrator do pênis durante a ereção e volta a sua posição de descanso pela contração desses músculo.

A glande do pênis tem forma diferente de acordo com a espécie.

Equino: corpo e uma coroa que diferencia a cabeça da glande. **Bovino:** tem a glande em forma de ponta de lança; **Ovino e caprino:** semelhante ao bovino; **Suino:** a glande termina em forma de saca-rolha.

Figura 10. Glande ou porção distal do pênis. 1, glande; 2, processo uretral; 3, prepúcio; 4, bulbo peniano; 5, espículas.



Fonte: BOETA et al., 2018.

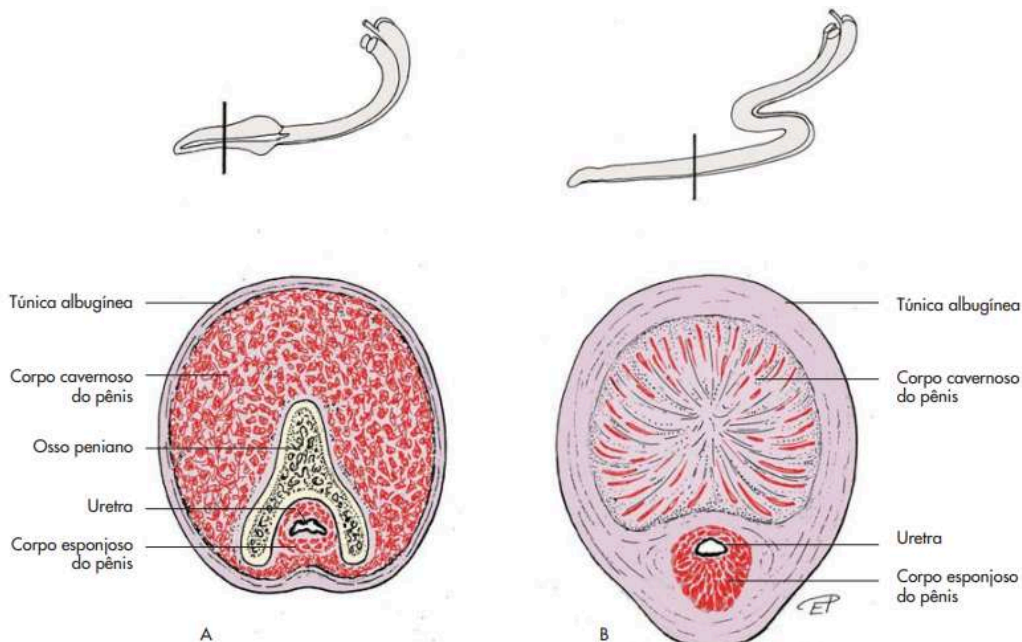
SISTEMA REPRODUTOR

componentes do sistema reprodutor masculino

PÊNIS

O pênis do cão apresenta o osso peniano.

Figura 11. Pênis do cão (A) e do touro (B) (representação esquemática, secção transversal)



Fonte: KÖNIG; LIEBICH, 2016

PREPÚCIO

É uma estrutura desenvolvida a partir da pele. O prepúcio, ou bainha, é uma dobra de pele que cobre a extremidade livre do pênis em estado de repouso.

SISTEMA REPRODUTOR

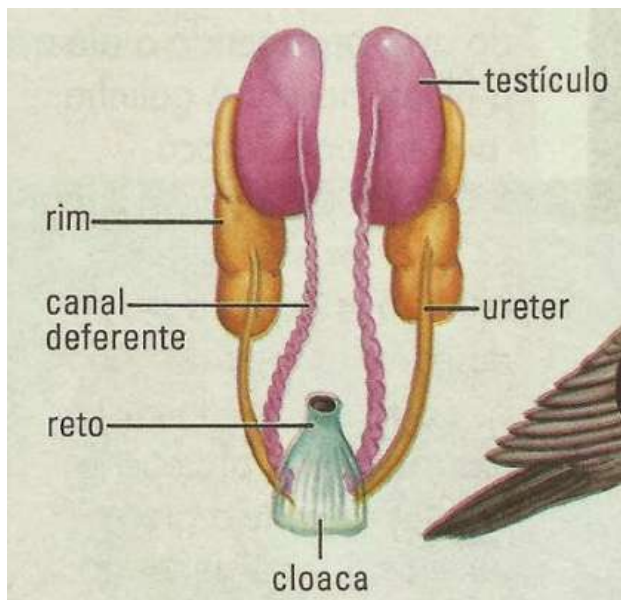
AVES

O sistema reprodutor masculino das aves é diferente em alguns aspectos, se comparados aos mamíferos, como:

- Ausência de escroto, prepúcio, funículo espermático e glândulas anexas
- Testículos intracavitários
- O sêmen não percorre uma uretra
- A ereção do falo é linfática

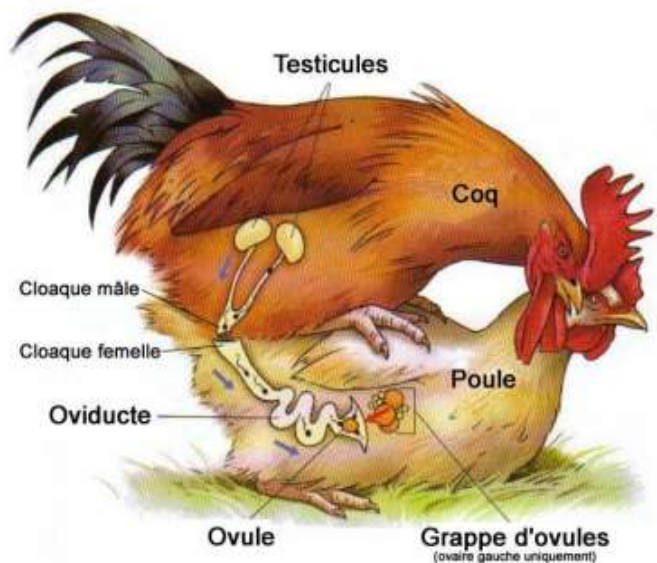
Seu sistema consiste em dois testículos funcionais que localizam-se na área dorsal da cavidade corporal, em frente aos rins. Os dutos dos testículos desembocam no ducto ou vaso deferente, que transporta o sêmen dos testículos para as papilas da área dorsal da cloaca e, em seguida, ao órgão copulatório localizado em uma das pregas da cloaca.

Figura 12. sistema reprodutor masculino de ave



Fonte: Segundo Ano Biologia

Figura 13. aves copulando



Fonte: Aspecto da anatomia das aves

SISTEMA REPRODUTOR

anatomia do sistema reprodutor feminino

SISTEMA REPRODUTOR FEMININO

O sistema reprodutor das fêmeas é composto por órgãos responsáveis pela produção de gametas femininos (oócitos), fecundação, gestação, parto e lactação. Essas estruturas, em conjunto, desempenham um papel essencial na reprodução e perpetuação das espécies.

FUNÇÃO REPRODUTIVA DAS FÊMEAS

Ela é regulada por hormônios e depende de fatores como idade, nutrição, ambiente e genética.

Entre as suas principais funções reprodutivas, estão:

- **Produção e liberação de óvulos** (Ovulação)
- **Ciclo Estral e Receptividade Sexual**
- **Fecundação e Transporte do Embrião**
- **Gestação e Desenvolvimento Fetal**
- **Parto e Lactação**

COMPONENTES DO SISTEMA REPRODUTOR FEMININO

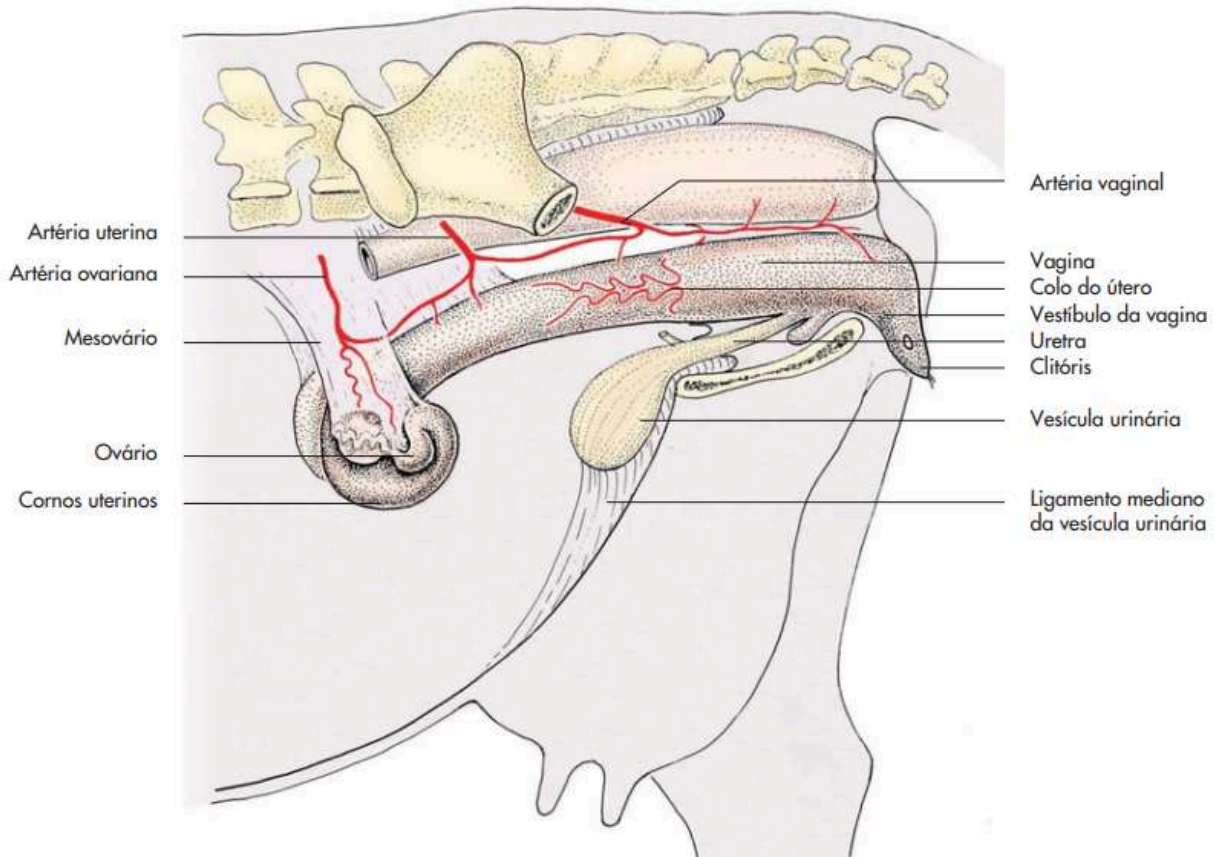
Os principais componentes são:

- **Ovários:** Produzem os óvulos e hormônios como estrogênio e progesterona.
- **Útero:** Local de implantação do embrião e o desenvolvimento do feto. O formato varia conforme a espécie.
- **Cérvix** (colo do útero): Atua como uma barreira protetora entre o útero e a vagina, além de facilitar a passagem dos espermatozoides durante a reprodução.
- **Vagina:** Canal que recebe o sêmen durante a cópula e também serve como via de parto.
- **Vulva** (genitália externa): Estrutura externa que protege o trato reprodutivo e apresenta mudanças visíveis durante o cio.

SISTEMA REPRODUTOR

componentes do sistema reprodutor feminino

Figura 14. Órgãos genitais femininos da vaca (representação esquemática).



Fonte: KÖNIG; LIEBICH, 2016

SISTEMA REPRODUTOR

componentes do sistema reprodutor feminino

Figura 15. Órgãos genitais femininos da porca (representação esquemática).

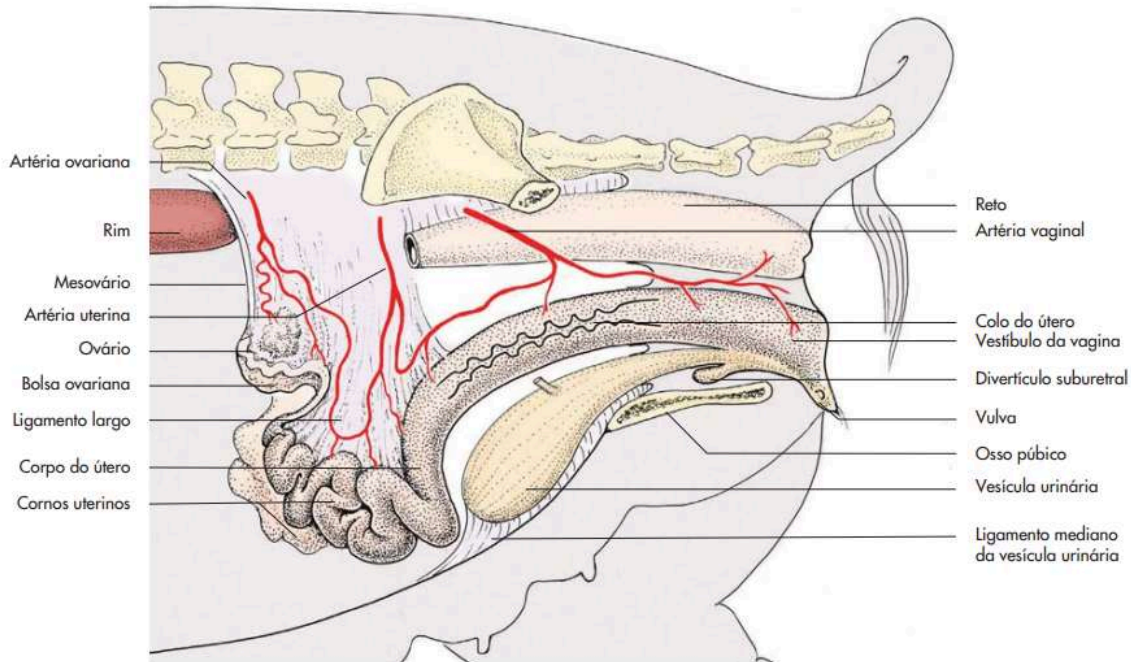
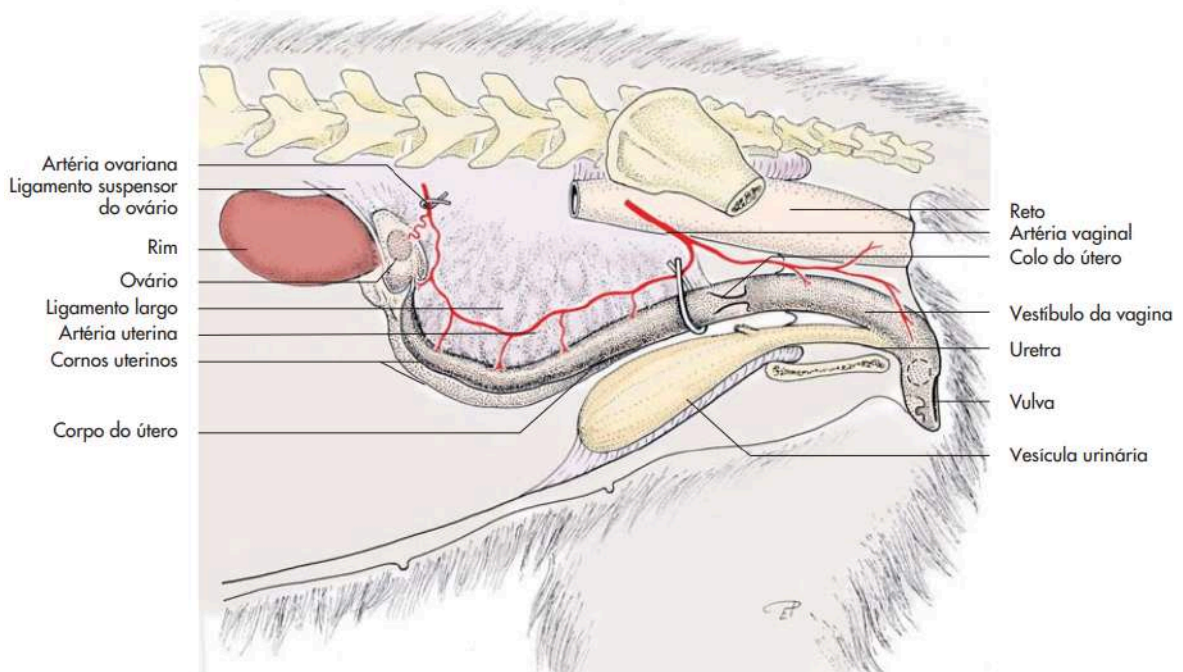


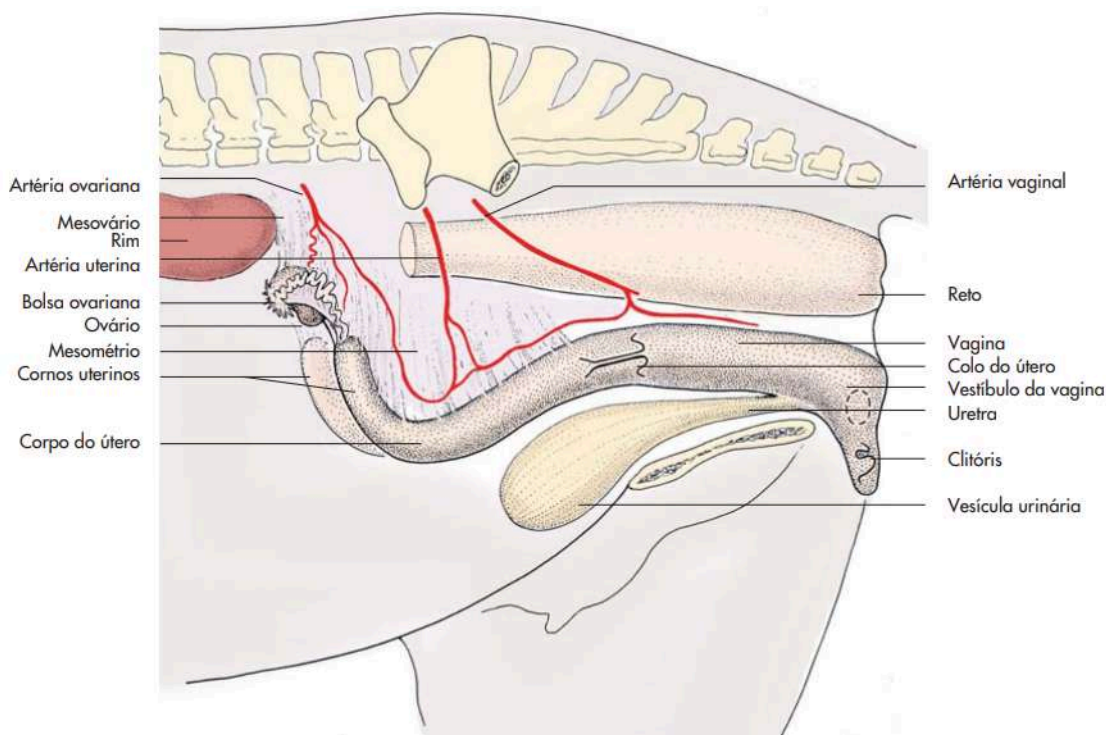
Figura 16. Órgãos genitais femininos da cadela e localização das ligaduras para ovário-histerectomia (representação esquemática).



SISTEMA REPRODUTOR

componentes do sistema reprodutor feminino

Figura 17. Órgãos genitais femininos da égua (representação esquemática).



Fonte: KÖNIG; LIEBICH, 2016

OVÁRIO

Órgãos pares suspensos na região sublombar pelo ligamento largo, que nesta seção se denomina mesovário, e estão localizados caudalmente aos rins. São de consistência firme e, em geral, possuem folículos e corpos lúteos que lhes conferem uma aparência irregular. Através do corte, é possível detectar uma zona externa chamadas córtex ou zona parenquimatosa e uma interna chamada medula ou zona vascularosa.

POSIÇÃO, FORMA E TAMANHO DOS OVÁRIOS

Nas espécies domésticas, com exceção do equino, os ovários apresentam um formato basicamente elipsoide, enquanto sua superfície se caracteriza por folículos e corpos lúteos grandes. Os ovários da égua têm a forma de um rim e sua superfície é relativamente regular.

SISTEMA REPRODUTOR

componentes do sistema reprodutor feminino

Figura 18. Ovário bovino com folículo ovárico vesiculoso prestes a se romper.

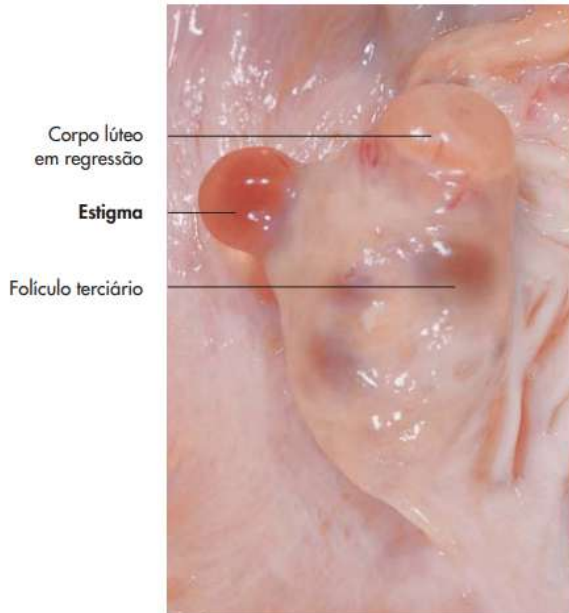
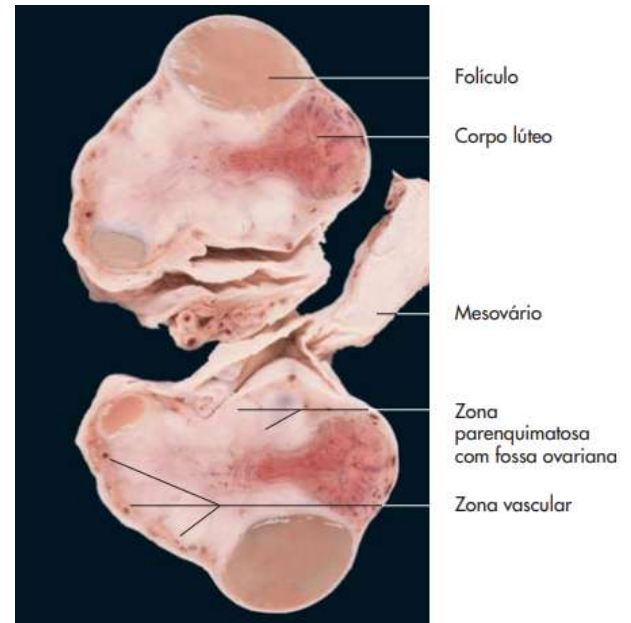
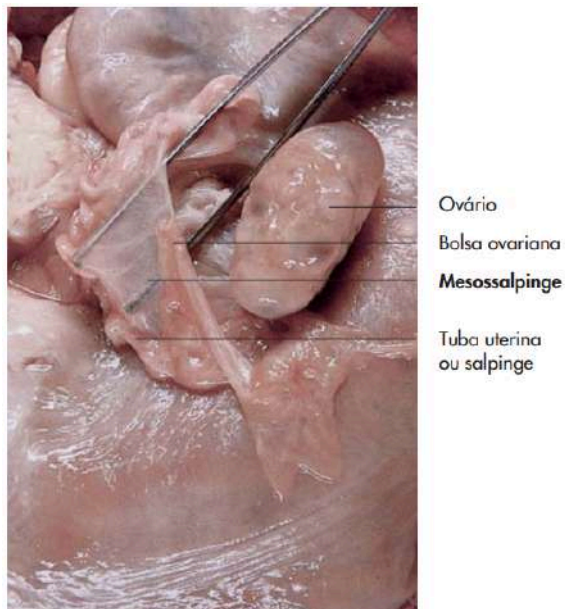


Figura 19. Ovário de uma égua (secção transversal).



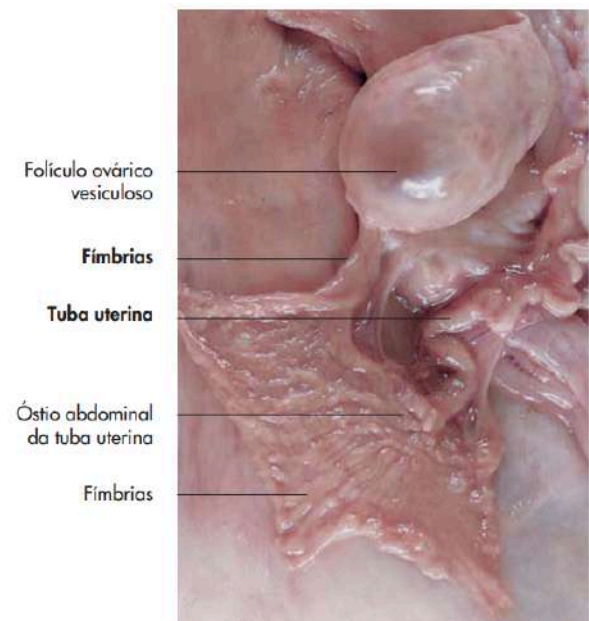
Fonte: KÖNIG; LIEBICH, 2016

Figura 20. Ovário e tuba uterina de uma vaca.



Fonte: KÖNIG; LIEBICH, 2016

Figura 21. Ovário e tuba uterina de uma vaca.



Fonte: KÖNIG; LIEBICH, 2016

SISTEMA REPRODUTOR

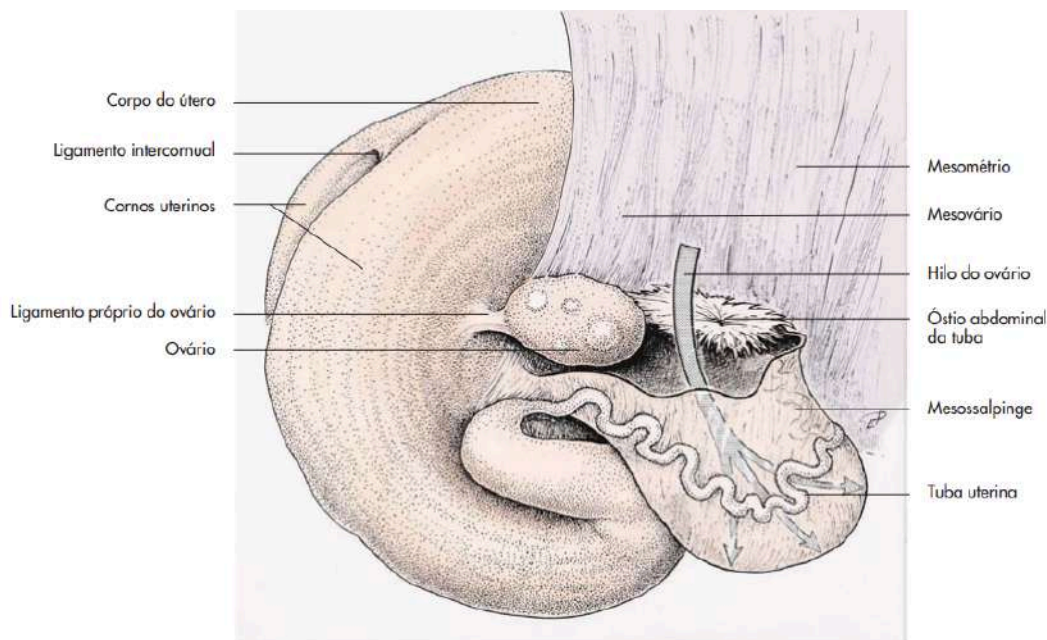
componentes do sistema reprodutor feminino

TUBA UTERINA

As tubas uterinas (também denominadas ovidutos), são órgãos pares, que recebem e transportam os ovócitos para o útero. Elas também conduzem o sêmen em ascensão. A fertilização normalmente ocorre no interior das tubas. Cada tuba é suspensa pela mesossalpinge e conecta a cavidade peritoneal à cavidade uterina.

A tuba uterina se abre no corno uterino por meio do óstio uterino (*ostium uterinum tubae*) e marca o local da união entre o útero e a tuba (junção útero-tubárica).

Figura 22. Ovário, tuba uterina e bolsa ovariana da vaca (representação esquemática).



Fonte: KÖNIG; LIEBICH, 2016

SISTEMA REPRODUTOR

componentes do sistema reprodutor feminino

ÚTERO

O útero dos mamíferos domésticos é composto por:

- **Colo mediano simples (cérvix);**
- **Corpo mediano simples (corpo do útero);**
- **Cornos uterinos pares (corno do útero).**

Figura 22. Útero, ovários e tubas uterinas de uma vaca

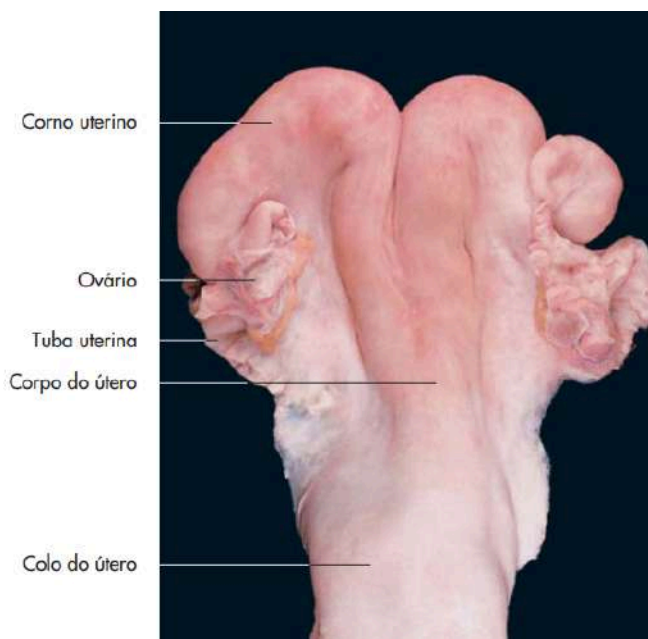
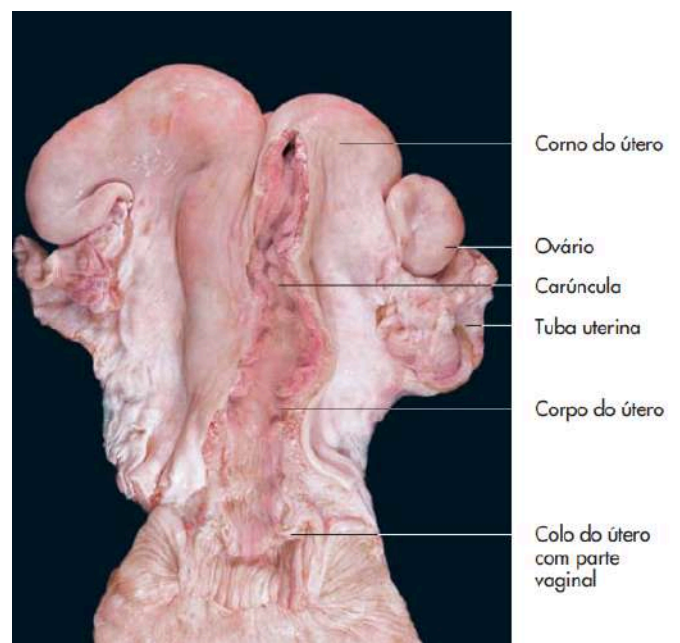


Figura 23. Úteros, ovários e tubas uterinas de uma vaca (útero aberto)



Fonte: KÖNIG; LIEBICH, 2016

SISTEMA REPRODUTOR

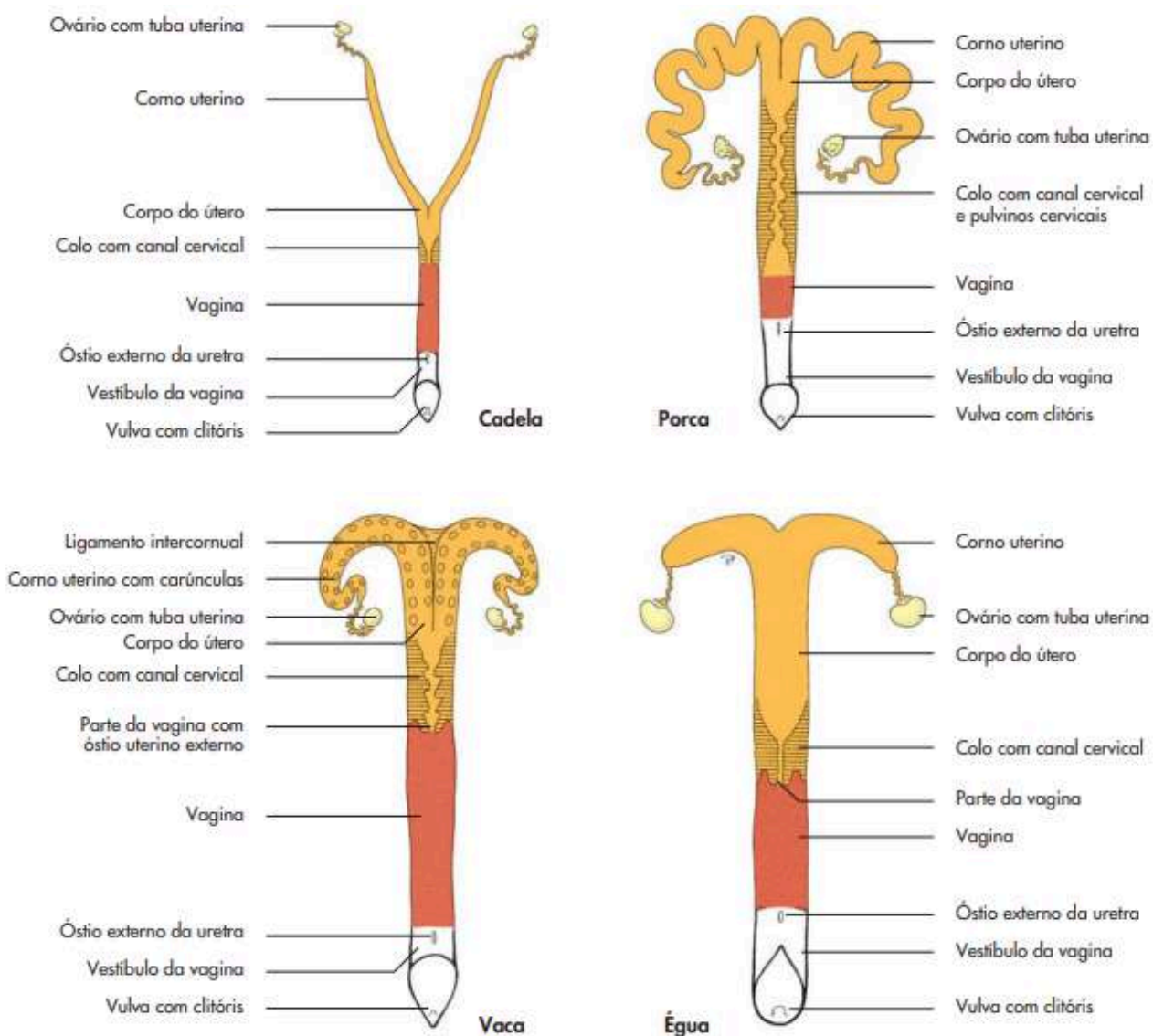
componentes do sistema reprodutor feminino

ESTRUTURA DA PAREDE UTERINA

A parede do útero é composta de três camadas, as quais são da mais interna para a mais externa:

- **Camada mucosa, endométrio;**
- **Camada muscular, miométrio;**
- **Camada serosa, perimétrio.**

Figura 24. Órgãos genitais femininos dos mamíferos domésticos (representação esquemática).



SISTEMA REPRODUTOR

componentes do sistema reprodutor feminino

Figura 25. Colo uterino de uma vaca (aberto).

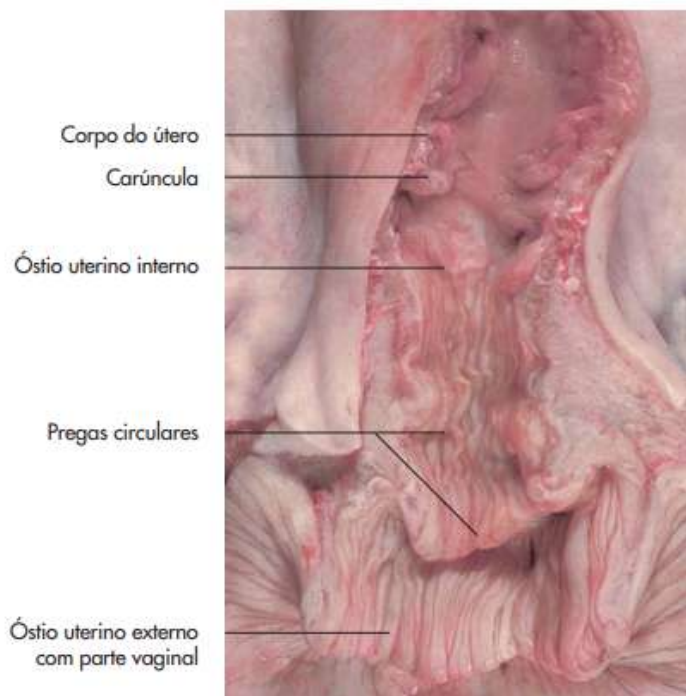


Figura 26. Colo uterino de uma vaca.

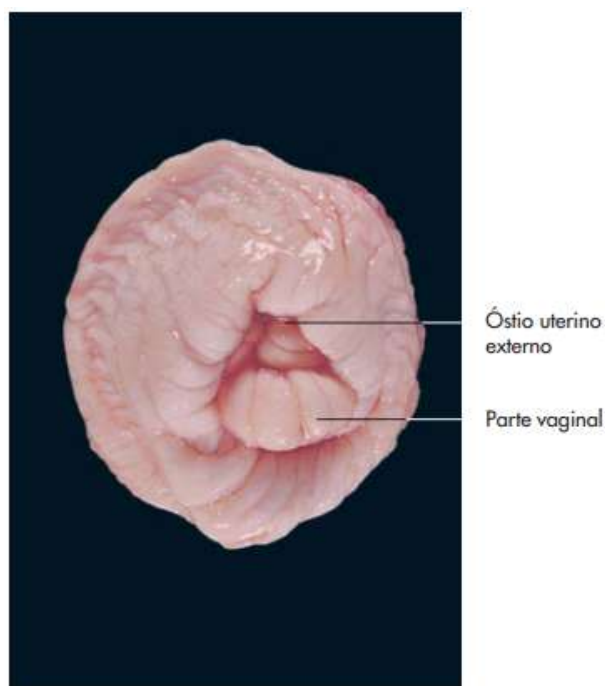


Figura 27. Vagina e vulva de uma porca (abertos na linha média)

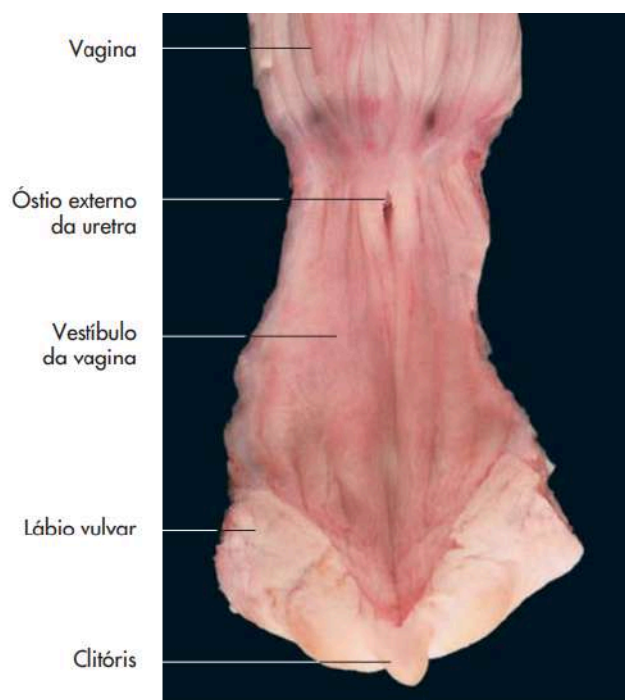
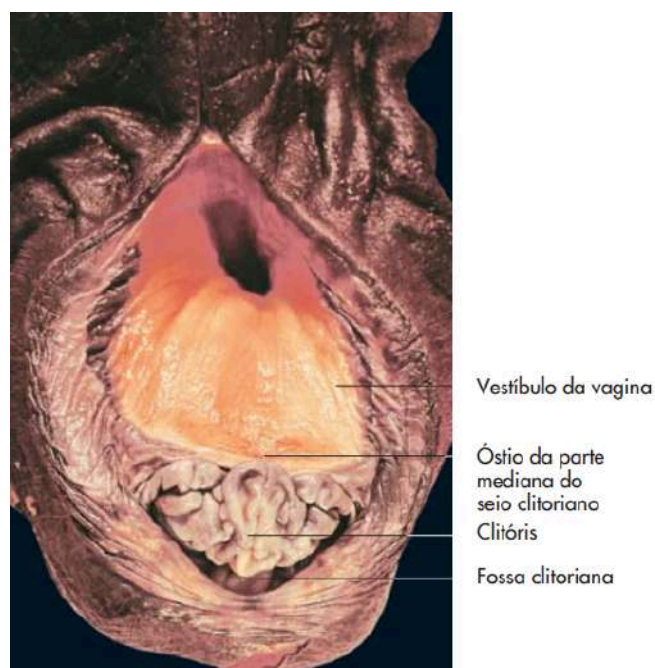


Figura 28. Vulva de uma égua.



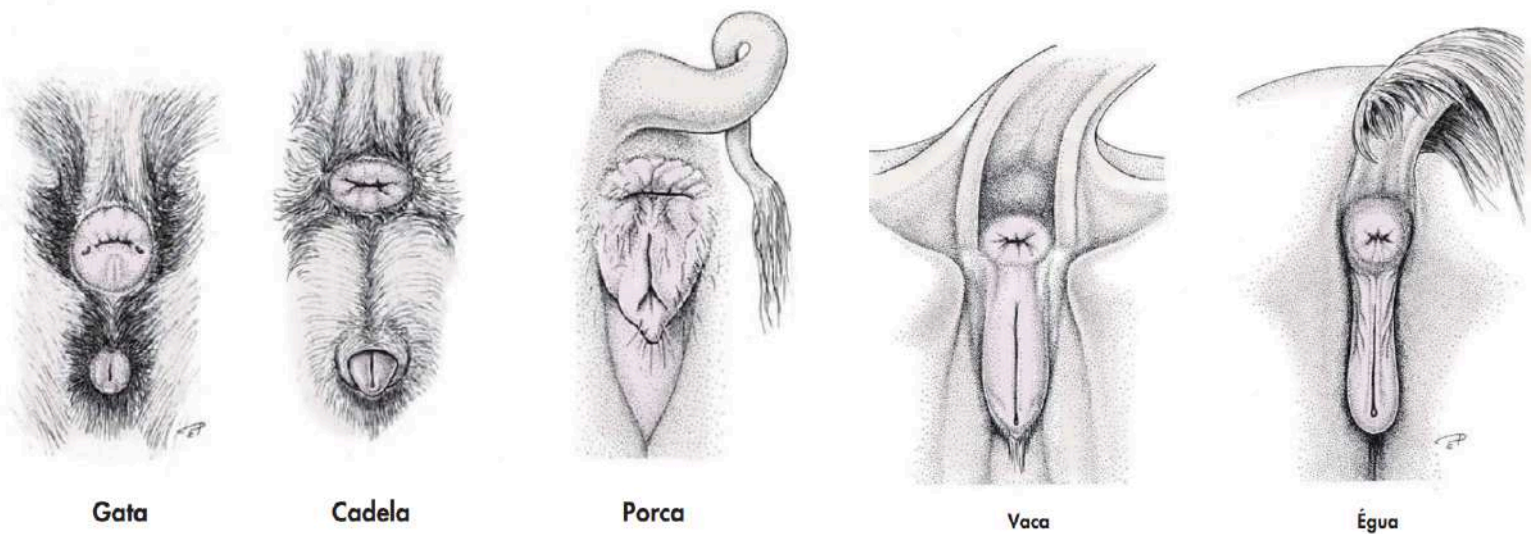
SISTEMA REPRODUTOR

componentes do sistema reprodutor feminino

VULVA

A vulva é formada por dois lábios que se encontram em uma comissura dorsal e outra ventral circundando a abertura vulvar vertical. O clitóris, homólogo feminino do pênis, se posiciona na comissura ventral. O clitóris se situa em uma fossa coberta por uma prega mucosa, o equivalente feminino do prepúcio.

Figura 29. Ânus e órgãos genitais femininos externos (representação esquemática).



Fonte: KÖNIG; LIEBICH, 2016

SISTEMA REPRODUTOR

tipos de placenta

PLACENTA

A placenta é um órgão fundamental na reprodução dos mamíferos, tendo como principal função a manutenção da gestação. Suas características anatômicas e fisiológicas variam de acordo com cada espécie.

Na reprodução dos mamíferos, a placenta desempenha diversas funções essenciais para o desenvolvimento fetal tais como: produção de hormônios, fornecimento de oxigênio e nutrientes ao feto, remoção de resíduos metabólicos. Além disso, a placenta regula o ambiente uterino, facilitando as trocas materno-fetais que nutrem o feto e oferecem o suporte necessário até o nascimento.

CLASSIFICAÇÃO COM BASE NA DISTRIBUIÇÃO DOS VILOS CORIÔNICOS

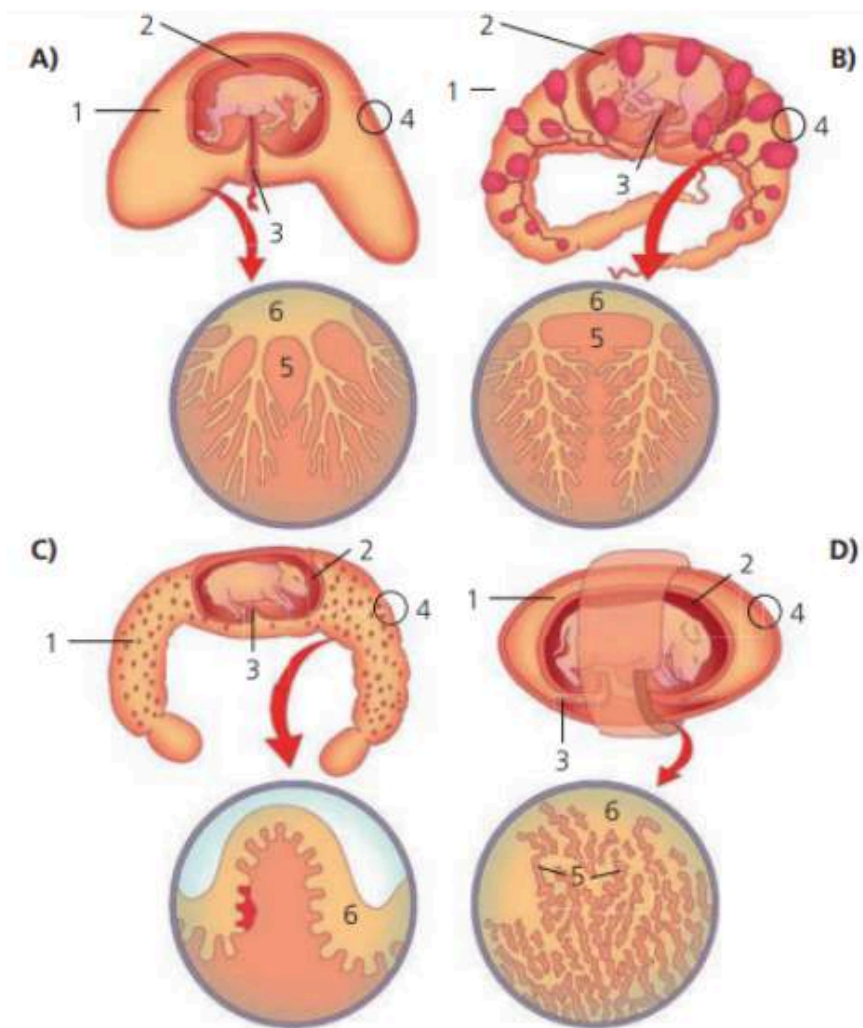
Os vilos coriônicos são projeções do córion (membrana fetal) que se conectam ao endométrio materno. A distribuição desses vilos varia entre as espécies:

- **Placenta difusa:** Os vilos estão distribuídos uniformemente por toda a superfície do córion. Exemplo: Égua (equinos) e porca (suínos).
- **Placenta cotiledonária:** Os vilos estão agrupados em estruturas chamadas cotilédones, que se conectam às carúnculas do útero materno. Exemplo: Vaca, ovelha e cabra (ruminantes).
- **Placenta zonária:** Os vilos formam uma faixa ou zona ao redor do córion. Exemplo: Cadelas e gatas (carnívoros).
- **Placenta discoidal:** Os vilos estão concentrados em uma área circular ou discoide. Exemplo: Primatas (incluindo humanos) e roedores.

SISTEMA REPRODUTOR

tipos de placenta

Figura 30. Tipos de placentas segundo a distribuição das vilosidades coriônicas nos animais domésticos. A - placenta difusa de equinos; B - placenta cotiledonária de ruminantes; C - placenta difusa de suínos; D - placenta zonal de carnívoros. Legenda: 1 - cavidade alantoidea; 2 - cavidade amniótica; 3 - saco vitelínico; 4 - alantocórcion; 5 - lado materno; 6 - vilosidades coriônicas.



SISTEMA REPRODUTOR

AVES

SISTEMA REPRODUTOR FEMININO DAS AVES

O sistema reprodutor feminino das aves é adaptado para a postura de ovos e apresenta algumas diferenças importantes em relação aos mamíferos. A principal característica é que, na maioria das aves, apenas o ovário e o oviduto do lado esquerdo são funcionais, enquanto o lado direito é atrofiado. Isso reduz o peso corporal, favorecendo o voo.

COMPONENTES DO SISTEMA REPRODUTOR FEMININO DAS AVES

Ovário: Localizado próximo ao rim esquerdo, produz os óvulos (ou folículos), que são liberados na ovulação. Diferente dos mamíferos, os ovários das aves contêm vários folículos em desenvolvimento simultaneamente.

Oviduto (dividido em cinco partes):

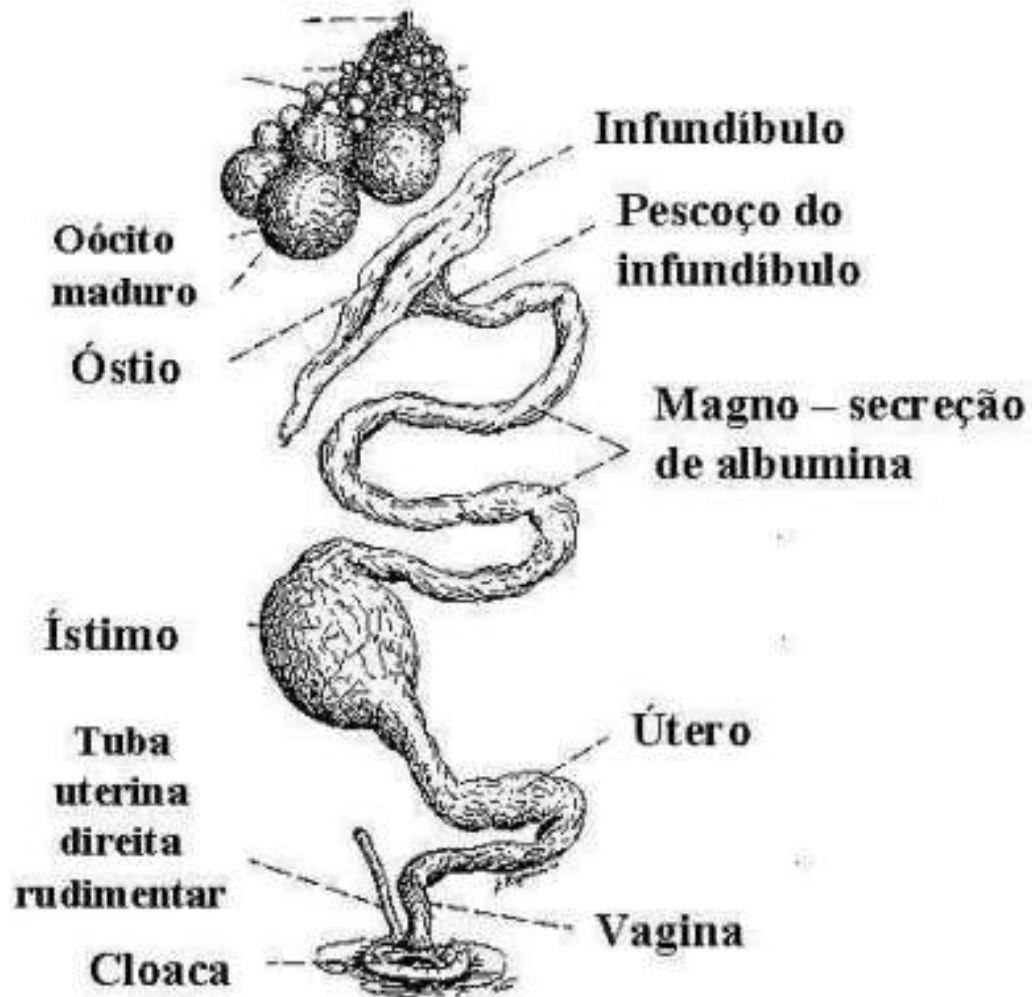
1. **Infundíbulo:** Primeiro segmento do oviduto, onde ocorre a fecundação caso haja espermatozoides.
2. **Magno:** Responsável pela produção da clara do ovo (albumina), que protege e nutre o embrião.
3. **Ístmo:** Forma a membrana testácea (membranas que envolvem a clara).
4. **Útero** (glândula da casca): É a porção dilatada, onde o ovo se completa e a casca é formada, composta principalmente de cálcio.
5. **Vagina:** É a região terminal, desemboca na cloaca juntamente com a porção terminal do tubo digestório e o rudimento do oviduto direito

Cloaca: Órgão comum dos sistemas digestório, urinário e reprodutor. Na postura, o ovo é expelido por meio da cloaca.

SISTEMA REPRODUTOR

componentes do sistema reprodutor feminino das aves

Figura 31. Sistema reprodutor feminino das aves



Fonte: www.mcguido.vet.br

Referências

BOETA, M. et al. Fisiología reproductiva de los animales domésticos. México: FMVZ – UNAM, 2018.

CARDOSO, Júlio Roquete. Aspectos da anatomia das aves. Agronomia. [S.l.], 30 jul. 2023. Apresentação de slides.

KÖNIG, Horst Erich; LIEBICH, Hans-Georg. **Anatomia dos animais domésticos: texto e atlas colorido**. Tradução: Régis Pizzato. Revisão técnica: Luciana Silveira Flôres Schoenau, Marleyne José Afonso Accioly Lins Amorim. 6. ed. Porto Alegre: Artmed, 2016. ISBN 978-85-8271-300-6.

SEGUNDO ANO BIOLOGIA. Aves. 24 out. 2013. Disponível em: <https://segundoanobiologia.blogspot.com/2013/10/aves.html>. Acesso em: 2 fev. 2025.

SILVA, Emanuel Isaque Cordeiro da. Estabelecimento da Gestaç o nos Animais. Departamento de Reproduç o Animal - IPA, 2021. Figure on ResearchGate. Available from: https://www.researchgate.net/figure/Figura-18-Tipos-de-placentas-segundo-a-distribuicao-das-vilosidades-corionicas-nos_fig11_357033199 [accessed 24 Jul 2025]

